

Strahlenschutzkommission

Geschäftsstelle der
Strahlenschutzkommission
Postfach 12 06 29
D-53048 Bonn

<http://www.ssk.de>

**Orientierungshilfe
für bildgebende Untersuchungen**

– Einleitung und Tabellen –

Empfehlung der Strahlenschutzkommission

Verabschiedet in der 231. Sitzung der Strahlenschutzkommission am 9./10.12.2008



Die mittlere Strahlenexposition der Bevölkerung steigt in Deutschland durch die hohe Anzahl von Röntgenuntersuchungen signifikant an. Ursache ist vor allem die häufige Anwendung von Untersuchungsverfahren in der medizinischen Diagnostik, die mit höheren Strahlendosen für die Patienten verbunden sind, wie z.B. die Computertomographie (CT).

Das Bundesumweltministerium (BMU) als das für Strahlenschutz zuständige Ressort setzt sich dafür ein, die Anzahl der Anwendungen so gering wie möglich zu halten.

Die Strahlenschutzkommission (SSK) hat daher im Auftrag des BMU einen Katalog erstellt, der für die unterschiedlichen diagnostischen Fragestellungen jeweils das beste bildgebende Verfahren empfiehlt. Dieser Katalog soll Ärzten eine Orientierungshilfe bieten, um den potenziellen Gewinn der unterschiedlichen Verfahren und die damit verbundenen gesundheitlichen Risiken besser abwägen zu können. Da medizinische Diagnoseverfahren fortlaufend weiterentwickelt werden, wird auch dieser Katalog immer wieder überarbeitet und aktualisiert.

Der Katalog befreit den anwendenden Arzt oder die anwendende Ärztin nicht von der Pflicht, die rechtfertigende Indikation für die gewählte Untersuchungsart zu stellen und zu dokumentieren. Ziel des Katalogs ist es, unnötige Strahlenbelastungen zu vermeiden und gleichzeitig die medizinische Diagnostik zu verbessern.

Ich danke der Strahlenschutzkommission, den beteiligten medizinischen Fachgesellschaften und insbesondere der Arbeitsgruppe unter dem Vorsitz von Herrn PD Dr. Dr. Reinhard Loose für ihre Arbeit.

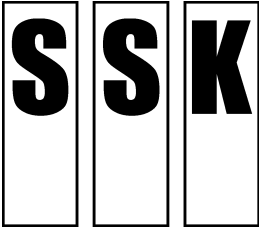
Sigmar Gabriel

Bundesminister für Umwelt, Naturschutz
und Reaktorsicherheit

Inhaltsverzeichnis

Seite

EINLEITUNG	4
Vorwort zur 1. Auflage 2006 (Auszug)	5
Vorwort zur 2. Auflage 2008	5
Einführung	7
Bildgebende Verfahren	13
TABELLEN –	
Klinische Fragestellungen und empfohlene Untersuchungsverfahren	19
A. Kopf (einschließlich HNO-Probleme)	20
B. Hals	24
C. Wirbelsäule.....	26
D. Knochenskelett und Muskulatur	28
E. Herz-Kreislaufsystem	32
F. Thorax	35
G. Verdauungssystem.....	39
H. Urologisches System, Nebennieren und Urogenitaltrakt	45
I. Gynäkologie und Geburtshilfe.....	48
J. Brusterkrankung	50
K. Trauma	54
L. Onkologie	62
M. Kinder	73
N. Interventionelle Radiologie.....	82
Abkürzungsverzeichnis	87



Strahlenschutzkommission

Geschäftsstelle der
Strahlenschutzkommission
Postfach 12 06 29
D-53048 Bonn

<http://www.ssk.de>

**Orientierungshilfe
für bildgebende Untersuchungen**

– Einleitung –

Empfehlung der Strahlenschutzkommission

Verabschiedet in der 231. Sitzung der Strahlenschutzkommission am 9./10.12.2008

Vorwort zur 1. Auflage 2006 (Auszug)

Der Rat der Europäischen Union fordert in seiner Richtlinie 97/43/EURATOM von den Mitgliedsstaaten neben einer Reihe von Maßnahmen zur Optimierung des medizinischen Strahlenschutzes u.a. die Erstellung von „Empfehlungen hinsichtlich der medizinischen Expositionen“. Von der Europäischen Union wurden bereits Leitlinien ähnlichen Inhaltes erarbeitet, die sich an existierenden Orientierungshilfen aus England orientieren und in deutscher Sprache im Internet verfügbar sind. In Österreich steht die zweite¹ Auflage einer ähnlichen Leitlinie unter dem Namen „Orientierungshilfe Radiologie“ im Internet zur Verfügung.

Die Strahlenschutzkommission (SSK) des Bundesministeriums für Umwelt, Naturschutz und Reaktorsicherheit (BMU) verabschiedete im Dezember 2001 auf ihrer 175. Sitzung die Empfehlung, solche Überweisungskriterien für Deutschland durch die wissenschaftlichen medizinischen Fachgesellschaften erstellen zu lassen. Dazu wurde zunächst an die Deutsche Röntgengesellschaft (DRG) und an die Deutsche Gesellschaft für Nuklearmedizin (DGN) als Hauptanwender ionisierender Strahlen in der Medizin herangetreten mit der Bitte, einen Entwurf für eine Orientierungshilfe zu erstellen.

Auf Einladung und unter Leitung des Ausschusses „Strahlenschutz in der Medizin“ der SSK haben Experten aus Radiologie und Nuklearmedizin in Abstimmung mit der DRG und DGN Teilentwürfe zu den einzelnen Organbereichen erarbeitet. Ergänzend wurde ein Kapitel zur interventionellen Radiologie aufgenommen. Der mit dem Ausschuss „Strahlenschutz in der Medizin“ und der Strahlenschutzkommission abgestimmte Entwurf wurde anschließend den medizinisch-wissenschaftlichen Fachgesellschaften (AWMF) zur Kommentierung übersandt.

Aufgrund der eingegangenen Kommentare wurde der Entwurf erneut überarbeitet und schließlich als erste Auflage der Orientierungshilfe herausgegeben.

Vorwort zur 2. Auflage 2008

Den österreichischen Fachgesellschaften wird ausdrücklich gedankt, da neben der deutschsprachigen EU-Version auch Teile ihrer ersten Auflage als Vorlage bei der Erstellung der deutschen Orientierungshilfe gedient haben.

Die Orientierungshilfe wird regelmäßig dem aktuellen Stand der medizinischen Wissenschaft und Technik angepasst.

In den zwei Jahren nach dem Erscheinen der ersten Auflage wurde von Ärzten, wissenschaftlichen Fachgesellschaften und Arbeitsgemeinschaften eine Reihe von konstruktiven Änderungs- und Verbesserungsvorschlägen eingebracht. Diese wurden von der Expertengruppe bewertet und größtenteils direkt oder mit kleineren Modifikationen in die aktuelle Version übernommen. Weiterhin wurde bei vielen medizinischen Fragestellungen der Einsatz der Bildgebung überarbeitet und dem aktuellen Stand der Wissenschaft angepasst. Auch in der Gewichtung der einzelnen Verfahren wurden Veränderungen vorgenommen, so ist z.B. dem Ultraschall und der Magnetresonanztomographie in der Abklärung einzelner Fragestellungen eine höhere Bedeutung zugekommen. PET und PET/CT wurden ebenfalls in ihrem Indikationsspektrum erweitert. Mit der flächendeckenden Einführung des Brustkrebs-Früherkennungsprogramms (Mammographie-Screening) in Deutschland konnten jetzt auch die Empfehlungen zur Untersuchung asymptomatischer Frauen zwischen 50 und 69 Jahren aufgenommen werden.

¹ In der Zwischenzeit ist die dritte Auflage erschienen.

An der nun vorliegenden 2. Auflage der Orientierungshilfe haben folgende Experten der DRG und DGN mitgearbeitet und Teilentwürfe für die einzelnen Organbereiche erstellt, ergänzt oder modifiziert:

Name	Thema
Prof. Dr. Adam, Hamburg	Wirbelsäule
Dr. Antes, Kempten	Magen-Darm
Prof. Dr. Bohndorf, Augsburg	Muskel, Skelett und Trauma
Prof. Dr. Delorme, Heidelberg	Ultraschall
Prof. Dr. Dörfler, Erlangen	ZNS
Prof. Dr. Hamm, Berlin	Gynäkologie
Prof. Dr. Kauczor, Heidelberg	Onkologie
Prof. Dr. Kirsch, Homburg	Nuklearmedizin
PD Dr. Kösling, Halle	Gesichtsschädel, Hals
Dipl.-Phys. Kopp, Augsburg	Medizinphysik
Prof. Dr. Krug, Köln	Thorax, Urologie
PD Dr. Dr. Loose, Nürnberg	Vorwort, Technik, Strahlenschutz
Prof. Dr. Reiners, Würzburg	Nuklearmedizin
Prof. Dr. Schneider, München	Pädiatrische Radiologie
Prof. Dr. Schulz-Wendtland, Erlangen	Mamma
Prof. Dr. Stöver, Berlin	Pädiatrische Radiologie
Prof. Dr. Vorwerk, Ingolstadt	Herz-Kreislauf, Interventionen

Die SSK dankt den zugezogenen Experten für die von ihnen erarbeiteten Beiträge sowie den medizinisch-wissenschaftlichen Fachgesellschaften für die zahlreichen konstruktiven Kommentare.

*PD Dr. Dr.
Reinhard Loose*

Leiter
der Arbeitsgruppe

*Prof. Dr.
Brigitte Stöver*

Vorsitzende des Ausschusses
„Strahlenschutz in der Medizin“

*Prof. Dr.
Rolf Michel*

Vorsitzender der
Strahlenschutzkommission

Einführung

Vorbemerkung

Die vorliegende „Orientierungshilfe“ soll Ärzten im Krankenhaus und im niedergelassenen Bereich helfen, die für die jeweilige Fragestellung bestgeeigneten radiologischen und nuklearmedizinischen Untersuchungsverfahren auszuwählen. Sie soll dazu beitragen, dass Patienten sowohl besser versorgt werden, als auch ihre Strahlenexposition verringert wird.

Diese Kriterien ersetzen nicht das Stellen einer „Rechtfertigenden Indikation“ durch den Arzt mit der erforderlichen Fachkunde im Strahlenschutz nach § 80 Strahlenschutzverordnung bzw. § 23 Röntgenverordnung. Die rechtfertigende Indikation erfordert die Feststellung, dass der gesundheitliche Nutzen einer Anwendung am Menschen gegenüber dem Strahlenrisiko überwiegt. Andere Verfahren mit vergleichbarem gesundheitlichem Nutzen, die mit keiner oder einer geringeren Strahlenexposition verbunden sind, sind bei der Abwägung zu berücksichtigen. Die rechtfertigende Indikation ist auch dann zu stellen, wenn eine Anforderung eines überweisenden Arztes („anfordernden Arztes“) vorliegt; die Verantwortung liegt immer beim anwendenden Arzt.

Empfehlungen dieser Art erfüllen ihren Zweck am besten, wenn sie in den Dialog zwischen dem anfordernden Arzt und dem Radiologen bzw. Nuklearmediziner („anwendender Arzt“) einfließen. Die Orientierungshilfe bewertet die Rolle von Röntgen (Rö), Computertomographie (CT), Nuklearmedizin (Nuk) mit Positronenemissionstomographie (PET), Ultraschall (US), Magnetresonanztomographie (MRT) und interventionellen Eingriffen bei gegebenen Fragestellungen. Der in der EU-Version vorhandene körpersystembasierte Ansatz wurde beibehalten.

In dieser zweiten Auflage der Orientierungshilfe werden bei weitem nicht alle denkbaren klinischen Fragestellungen behandelt; die Auswahl wurde nach Wichtigkeit und Häufigkeit getroffen. Zweifellos wird es auch Empfehlungen geben, die kontrovers diskutiert werden. Solche Kontroversen sind zum einen in allen sich rasch entwickelnden Teilgebieten der Medizin unvermeidlich, zum anderen tragen sie auch zu deren Fortentwicklung bei.

Es ist das Ziel der SSK wie der beteiligten Autoren und wissenschaftlichen Fachgesellschaften, diese Orientierungshilfe in bestimmten Zeitintervallen zu überarbeiten und so dem aktuellen Stand des medizinischen Wissens anzupassen. So wird hier bereits zwei Jahre nach der Erstauflage die zweite Auflage der Orientierungshilfe vorgelegt.

Eine allgemeine Darstellung kann niemals die spezielle Entscheidung für einen bestimmten individuellen Patienten ersetzen, dessen besonderer Fall durchaus das Abweichen von den skizzierten Empfehlungen rechtfertigen kann. Die optimale Anpassung des diagnostischen Prozesses an die individuellen Umstände hat immer Vorrang.

Die Empfehlungen können daher lediglich als Anleitung für sinnvolles ärztliches Handeln in charakteristischen Situationen dienen. Sie berücksichtigen vor allem medizinische und weniger wirtschaftliche Aspekte und müssen in Alltagssituationen anwendbar sein. Naturgemäß kann eine allgemeine Darstellung niemals die individuelle Entscheidung für den einzelnen Patienten ersetzen, daher können Abweichungen von den skizzierten Empfehlungen medizinisch sinnvoll und notwendig sein.

Wozu dient die Orientierungshilfe?

Eine Untersuchung ist dann von Nutzen, wenn sich der aus ihr resultierende positive oder negative Befund auf die Therapie auswirkt oder die Verdachtsdiagnose des Arztes bestätigt bzw. ausschließt. Einige radiologische und nuklearmedizinische Untersuchungen

erfüllen diese Anforderungen nicht und können zu einer unnötigen Strahlenexposition des Patienten beitragen. Wer sich bereits im Vorfeld die folgenden Fragen stellt, kann viele Untersuchungen einsparen, ohne dass die Qualität der Patientenversorgung darunter leidet:

1. Wiederholung von Untersuchungen, die bereits zuvor durchgeführt wurden, z.B. in einem anderen Krankenhaus oder ambulant

In diesem Fall sollte alles versucht werden, die zuvor angefertigten Aufnahmen zu erhalten. In Zukunft könnte hierbei die Übertragung elektronischer Daten hilfreich sein.

WURDE DIESE ART VON UNTERSUCHUNG SCHON EINMAL DURCHGEFÜHRT?

2. Durchführung von Untersuchungen, deren Befunde vermutlich keinen Einfluss auf die Behandlung haben

Dies gilt für Untersuchungen, bei denen entweder der erwartete „positive“ Befund im Normalfall irrelevant ist (z.B. ist der Befund der „degenerativen Wirbelsäulenveränderungen“ ab dem mittleren Alter so „normal“ wie graue Haare), und für Untersuchungen, bei denen ein positiver Befund äußerst unwahrscheinlich ist.

IST DIESE UNTERSUCHUNG WIRKLICH ERFORDERLICH?

3. Zu häufige Untersuchungen,

d.h., bevor eine Progression oder eine Rückbildung der Erkrankung zu erwarten ist oder bevor die Ergebnisse einen Einfluss auf die Therapie haben können.

IST DIESE UNTERSUCHUNG JETZT ERFORDERLICH?

4. Anforderung des falschen Diagnoseverfahrens

Die bildgebenden Verfahren entwickeln sich rasch weiter. Häufig kann es von Nutzen sein, die geplante Untersuchung mit einem Radiologen oder Nuklearmediziner zu besprechen, bevor sie angefordert wird. Über das adäquate Untersuchungsverfahren entscheidet der anwendende Arzt.

IST DIES DAS AM BESTEN GEEIGNETE VERFAHREN?

5. Zweckdienliche klinische Informationen und die Fragen, die das bildgebende Verfahren klären soll, werden nicht mitgeteilt

Derartige Versäumnisse können dazu führen, dass die falsche Technik angewendet wird (z.B. das Weglassen eines wesentlichen Strahlengangs).

LIEGEN DIESE INFORMATIONEN VOR?

6. Zu häufige Anwendung

Manche Ärzte verlassen sich häufiger auf bildgebende Verfahren als andere. Manche Patienten lassen sich gerne untersuchen.

WERDEN ZU VIELE UNTERSUCHUNGEN DURCHGEFÜHRT?

Wie nützen wir den Rat der anwendenden Ärzte?

In manchen klinischen Situationen gibt es gesicherte radiologische/nuklearmedizinische Vorgehensweisen, die z.B. als Leitlinien oder Verfahrensanweisungen verschiedener Fachgesellschaften veröffentlicht wurden. Systematisch zusammengefasst ergeben sie Empfehlungen, die dem Arzt helfen, in einer gegebenen klinischen Situation die richtigen Entscheidungen zum Wohl des Patienten zu treffen.

Das bedeutet, dass Empfehlungen nicht eine starre Vorgehensweise vorschreiben, sondern ein Konzept sind, welches auf der Erfahrung basiert. Bei der Anwendung der

Empfehlungen muss immer die individuelle Situation des Patienten berücksichtigt werden. Kein Regelwerk kann alle Situationen vorhersehen, und im Zweifelsfall ist immer eine Rücksprache mit dem die Untersuchung durchführenden Arzt notwendig.

Welche Art von Aufnahmen ist anzufertigen?

Jede Einrichtung, die bildgebende Verfahren durchführt, muss nach Röntgen- und Strahlenschutzverordnung für häufig vorgenommene Untersuchungen über Arbeitsanweisungen (SOP = Standard Operating Procedure) verfügen. Aus diesem Grund werden zur Durchführung der Untersuchungen keine definitiven Empfehlungen ausgesprochen. Es genügt festzustellen, dass alle Untersuchungsverfahren so zu optimieren sind, dass die für die Beantwortung der Fragestellung notwendigen Informationen bei einem Minimum an Strahlenexposition erhalten werden können. Diese Anmerkung ist wichtig, da bei einem Patienten vielleicht nicht die Aufnahmen gemacht werden, die der anfordernde Arzt erwartet.

Für wen wurde diese Orientierungshilfe erstellt?

Diese Orientierungshilfe ist für Ärzte in Kliniken und im ambulanten Bereich bestimmt, die Patienten zur Durchführung von bildgebenden Verfahren überweisen. Sie ersetzen nicht das Stellen einer „Rechtfertigenden Indikation“ nach Röntgen- und Strahlenschutzverordnung durch den fachkundigen Arzt. Aus der vorhandenen Bandbreite der Untersuchungsmethoden, die den jeweiligen Medizinern zur Verfügung steht, wird in Abstimmung mit dem anwendenden Arzt die individuelle Untersuchung festgelegt, wobei die verfügbaren Ressourcen zu berücksichtigen sind. Es wäre wünschenswert, wenn allen Ärzten mit Beginn ihrer Weiterbildung ein Exemplar dieser Empfehlungen zur Verfügung gestellt würde.

Verwendung der Orientierungshilfe

Der Aufbau dieser Orientierungshilfe besteht aus vier Spalten: Die erste Spalte gibt die klinische Fragestellung an, bei der eine Untersuchung indiziert sein kann, die zweite Spalte listet mögliche bildgebende Verfahren auf, die dritte Spalte enthält die Empfehlung, d.h. die Aussage, ob diese bestimmte radiologische/nuklearmedizinische Untersuchung anzuraten ist oder nicht, die vierte Spalte enthält erläuternde Kommentare. Folgende Empfehlungen werden ausgesprochen:

Indiziert (P): Primäruntersuchung: Es handelt sich dabei um jenes Untersuchungsverfahren, das mit hoher Wahrscheinlichkeit zur Diagnose und zur Behandlung des Patienten beiträgt und daher primär eingesetzt werden sollte.

Indiziert (W): Weiterführende Untersuchung: Dabei handelt es sich um Untersuchungen, die sofort weiterführend oder nach Beobachtung (Symptomrückbildung?) eingesetzt werden, insbesondere dann, wenn nach einer primär (P) indizierten Untersuchung wichtige Fragen offenbleiben. In schwierigen Fällen ist die interdisziplinäre Kommunikation empfehlenswert, und die durchführenden Ärztinnen und Ärzte sollten vorab befragt werden, ob eine Untersuchung die gewünschte Information voraussichtlich auch zu liefern vermag.

Spezialverfahren (S): Diese Einstufung gilt für schwierige oder teure Verfahren. Solche Untersuchungen werden im Normalfall auf Anforderung von Ärzten angefertigt, die über die klinische Expertise verfügen, die nötig ist, um anhand des Untersuchungsbefundes und der angefertigten Aufnahmen handeln zu können. Im Allgemeinen ist hierbei auch eine individuelle Absprache mit einem Radiologen oder Nuklearmediziner erforderlich.

Nicht indiziert (N): Untersuchungen, die in der gegebenen klinischen Situation kein sinnvolles Ergebnis erwarten lassen oder veraltet sind (etwa Ausscheidungsurographie bei

der Frage nach Hypertension).

Schwangerschaft und Strahlenschutz des Ungeborenen

Die Strahlenexposition eines Embryos und Fetus sollte wenn immer möglich vermieden werden. Dies betrifft auch Situationen, in denen eine Schwangerschaft von der Frau selbst nicht vermutet wird. Die Verantwortung, eine eventuell bestehende Schwangerschaft abzuklären, liegt zunächst beim anfordernden Arzt. In jedem Fall müssen Frauen im gebärfähigen Alter, die zu einer Röntgen- oder nuklearmedizinischen Untersuchung erscheinen, befragt werden, ob sie schwanger sind oder möglicherweise schwanger sein könnten.

Wenn die Patientin eine Schwangerschaft nicht ausschließen kann, weil die Menstruation überfällig ist, sollte die Untersuchung möglichst bis nach Einsetzen der nächsten Periode verschoben werden.

Allerdings ist es durchaus möglich, dass die geplante Untersuchung für die Mutter oder eventuell auch für das ungeborene Kind so wichtig ist, dass eine Verzögerung zu einer Gefährdung führen könnte. Die rechtfertigende Indikation ist hier unter besonders sorgfältiger Abwägung des Risikos für Mutter und Kind durch den fachkundigen Arzt zu stellen. In Abwägung der Risiken durch andere medizinische Verfahren schätzt er dabei das Strahlenrisiko des anzuwendenden Verfahrens ab.

Wenn eine Schwangerschaft nicht ausgeschlossen werden kann und die geplante Untersuchung den Uterus nur gering belastet, kann sie durchgeführt werden. Bei Untersuchungen mit hoher Exposition des Uterus (Abdominelle CT, IVP, Barium-Durchleuchtungsuntersuchungen, Angiographien) bestehen 2 Möglichkeiten:

In den ersten 10 Tagen des Zyklus wird man die Untersuchungen durchführen, danach wird man – so es die Situation zulässt – die Untersuchung bis in die ersten 10 Tage des nächsten Zyklus verschieben.

In allen Fällen, in denen anfordernder und anwendender Arzt übereinstimmen, dass eine Strahlenexposition der schwangeren oder möglicherweise schwangeren Frau aus medizinischen Gründen in Kauf genommen werden muss, ist diese Entscheidung zu dokumentieren. Der Radiologe/Nuklearmediziner hat sicherzustellen, dass die Exposition mit der geringst möglichen Strahlendosis erfolgt, die für die benötigte Information nötig ist.

Sollte es zu einer unbeabsichtigten Strahlenexposition eines Embryos oder Feten kommen, ist bei allen üblichen radiologischen Verfahren das Risiko – auch bei vergleichsweise hohen Strahlendosen – trotz allem so gering, dass gewöhnlich invasive diagnostische Prozeduren (wie Amniocentesen) am Fetus nicht gerechtfertigt sind. Deren Risiko übersteigt bei weitem das der vorausgegangenen Strahlenexposition. Der anwendende Arzt sollte allerdings auf Basis der Expositionsdaten eine individuelle Analyse erstellen und mit der werdenden Mutter besprechen. Hierbei können Experten für medizinischen Strahlenschutz helfen.

Auch bei der Anwendung der Magnetresonanztomographie und bei Kontrastmittelapplikationen aller Art ist während der Schwangerschaft erhöhte Vorsicht geboten. Obwohl derzeit eindeutige Schäden durch MRT-Untersuchungen nicht nachgewiesen sind, ist die Indikation zu MRT-Untersuchungen in ersten Trimenon der Schwangerschaft besonders streng zu stellen. Kontrastmittelapplikationen aller Art sollten während der gesamten Schwangerschaft nach Möglichkeit unterbleiben.

Verminderung der Strahlendosis

Obwohl aufgrund der rechtfertigenden Indikation der Nutzen gegenüber dem Strahlenrisiko überwiegt, sind auch kleine Strahlendosen nicht gänzlich ohne Risiko. Diagnostische

Strahlenanwendungen als wesentlichste zivilisatorische Strahlenquelle tragen, wie aus dem 2007 veröffentlichten Parlamentsbericht des BMU zur Umweltradioaktivität und Strahlenbelastung im Jahr 2005 hervorgeht, mit 1,7 mSv etwa zur Hälfte zur gesamten jährlichen Pro-Kopf-Dosis der Bevölkerung bei. Dabei ist der Anteil an „dosisintensiven“ CT-Untersuchungen parallel zur Zunahme von MRT-Untersuchungen steigend.

Die Grundsätze des Strahlenschutzes schreiben eine Vermeidung aller unnötigen Strahlenexpositionen vor, und alle verantwortlichen Organisationen und Individuen haben diese Regeln zu beachten. Der effektivste Weg, die Bevölkerungsdosis niedrig zu halten, ist die Vermeidung unnötiger Röntgenuntersuchungen (ganz besonders unnötiger Wiederholungsuntersuchungen!) sowie die Wahl angemessener dosissparender Untersuchungsverfahren. Andererseits darf es nicht dazu kommen, dass notwendige Untersuchungen aus „Strahlenangst“ unterlassen werden.

Die effektive Dosis für eine radiologische/nuklearmedizinische Untersuchung ergibt sich aus der gewichteten Summe der Dosen aller betroffenen Gewebe oder Organe im exponierten Bereich. In die Berechnung fließt die relative Sensitivität der verschiedenen Gewebe oder Organe gegenüber ionisierender Strahlung ein. Daraus ergibt sich eine letztlich geschätzte Einzeldosis, die ein Maß für das gesamte Strahlenrisiko darstellt, unabhängig davon, wie die Dosis tatsächlich im Körper verteilt wurde.

Typische effektive Dosen für die häufigsten Untersuchungen in der Radiologie und Nuklearmedizin zeigt Tabelle 1.

Tabelle 1: Typische effektive Dosen durch medizinische Strahlenexposition

Diagnoseverfahren	Typische effektive Dosis (mSv)	Anzahl von Untersuchungen des Thorax in 2 Ebenen, die zu einer vergleichbaren Exposition führt	Ungefährer Zeitraum der natürlichen Strahlenexposition, der zu einer vergleichbaren Exposition führt ¹
Röntgenuntersuchungen:²			
Extremitäten und Gelenke (außer Hüfte)	0,01	0,1	1,5 Tage
Thorax (einzelne p.a.-Aufnahme)	0,04	0,4	7 Tage
Thorax in 2 Ebenen	0,1	1	15 Tage
Schädel	0,07	0,7	12 Tage
Brustwirbelsäule	0,7	7	4 Monate
Lendenwirbelsäule	1,3	13	7 Monate
Hüfte	0,3	3	7 Wochen
Becken	0,7	7	4 Monate
Abdomen	1,0	10	6 Monate
Mammographie bds. 2 Ebenen	0,5	5	3 Monate
Ausscheidungsurografie	2,5	25	14 Monate
Barium-Bolus	1,5	15	9 Monate
Bariumbrei	3	30	17 Monate
Bariumeinlauf	7	70	3,3 Jahre
CT - Kopf	2,3	23	1,1 Jahr
CT - Thorax	8	80	3,8 Jahre
CT - Abdomen oder Becken	10	100	4,8 Jahre
CT - Ganzkörper ³	14	140	6,7 Jahre
Nuklearmedizinische Untersuchungen:⁴			
Nierenfunktionsszintigraphie (100 MBq Tc-99m-MAG3)	0,7	7	4 Monate
Schilddrüsenszintigraphie (75 MBq Tc-99m)	1,0	10	5,7 Monate
Lungenperfusionsszintigraphie (100 MBq Tc-99m-Micropartikel)	1,1	11	6,3 Monate
Skelettszintigraphie (500 MBq Tc-99m-Phosphonat)	2,9	29	1,4 Jahre
Hirnszintigraphie (550 MBq Tc-99m-HMPAO o.ä.)	5,1	51	2,4 Jahre
Myocardperfusionsszintigraphie (600 MBq Tc-99m-MIBI) ⁵	5,4	54	2,6 Jahre
Positronen-Emissions-Tomographie (200 MBq F-18-FDG)	3,8	38	1,8 Jahre

¹ Durchschnittliche natürliche Strahlenexposition in Deutschland: 2,1 mSv pro Jahr [BMU: Umweltradioaktivität und Strahlenbelastung im Jahr 2005, Unterrichtung durch die Bundesregierung (Parlamentsbericht), 2007] (äußere Exposition, natürliche Strahlenquellen, Ingestion und Radonexposition in Häusern).

² In Anlehnung an die Europäische Kommission: Leitlinien für die Überweisung zur Durchführung von bildgebenden Verfahren, Strahlenschutz 118 (2001), S. 20.

³ Im Normalfall als diagnostische Maßnahme nicht gerechtfertigt.

⁴ Zur Berechnung der effektiven Dosen wurden die vom Bundesamt für Strahlenschutz 2003 veröffentlichten Referenzaktivitäten verwendet.

⁵ Unter Ruhebedingung; 4,7 mSv unter Belastung.

Es handelt sich dabei meist um niedrige Dosen, die zum besseren Verständnis mit der durchschnittlichen Strahlenexposition einer Thoraxröntgenaufnahme und der natürlichen Umgebungsstrahlung verglichen werden.

Kommunikation mit einer radiologischen/nuklearmedizinischen Abteilung

Üblicherweise bedeutet die Anforderung einer radiologischen/nuklearmedizinischen Untersuchung, dass vom anwendenden Arzt eine Stellungnahme in Form eines Befundes eingeholt wird. Dieser soll entweder die Diagnose ergeben oder zumindest mithelfen, die Krankheit des Patienten korrekt zu behandeln.

Die Anforderungen müssen genau und eindeutig sein, um Fehlinterpretationen zu vermeiden. Klinische Radiologie bedeutet, dass die Anforderung genügend klinische Details beinhaltet, um dem Radiologen oder Nuklearmediziner die spezielle diagnostische oder klinische Problematik klarzumachen. Nach Röntgen- und Strahlenschutzverordnung kann die rechtfertigende Indikation zur Strahlenanwendung nur vom Arzt mit der erforderlichen Fachkunde im Strahlenschutz gestellt werden. Dieser hat sich hierzu vor der Anwendung, erforderlichenfalls in Zusammenarbeit mit dem anfordernden Arzt, alle für die Fragestellung relevanten Informationen zu beschaffen und benötigt dabei die aktive Hilfe des anfordernden Arztes.

Im Befund soll gegebenenfalls auch eine Stellungnahme erfolgen, welches zusätzliche bildgebende Verfahren in der aktuellen klinischen Situation bei Bedarf eine weitere Klärung bringen könnte.

Bei Unklarheiten wird die direkte Kontaktaufnahme mit dem Radiologen bzw. Nuklearmediziner empfohlen.

Staging, Therapiemonitoring und Nachsorge

Nicht alle Zuweisungen erfolgen zum Nachweis von Erkrankungen. Häufig geht es auch um die Bestimmung des exakten Ausmaßes einer Erkrankung zur Planung der weiteren Behandlung (z.B. Strahlentherapie). In anderen Fällen ist es notwendig, das gegebene oder fehlende Ansprechen auf eine Behandlung oder einen Behandlungsversuch zu kontrollieren, um nötigenfalls frühzeitig das therapeutische Vorgehen abzuändern. Obwohl zu diesem Zweck häufig teure und den Patienten belastende radiologische und nuklearmedizinische Verfahren eingesetzt werden müssen, hilft die gewonnene Information, ungeeignete, unangenehme und womöglich noch teurere Behandlungen zu vermeiden.

Bildgebende Verfahren

Röntgen

Deutschland ist flächendeckend mit Röntgengeräten zur Radiographie mit Film/Folien-Systemen, Digitaltechnik und Durchleuchtungssystemen versorgt. Obwohl durch die technische Entwicklung viele Untersuchungen heute mit den Schnittbildtechniken CT und MRT durchgeführt werden, stellt die konventionelle Röntgenuntersuchung weiterhin den größten Anteil an radiologischen Untersuchungen der Bevölkerung dar, da sie kostengünstig und für viele Fragestellungen ausreichend ist. Die technische Entwicklung der letzten Jahre geht in Richtung der digitalen Radiologie. Der Vorteil liegt hier in der nahezu unbegrenzten digitalen Speicherbarkeit der Untersuchungen sowie der leichteren Übermittlung der Bilddaten an andere Krankenhäuser. Zusätzlich ermöglichen Festkörperdetektoren bei vergleichbarer diagnostischer Bildqualität eine weitere Reduktion der Strahlenexposition.

Lungen- und Skelettdiagnostik

Hier ist das konventionelle Röntgen als Erstuntersuchung fast immer unverzichtbar. Tomographische Untersuchungen sind durch Schnittbildverfahren ersetzt und werden nur noch in Einzelfällen in der Skelettdiagnostik eingesetzt (wenn CT oder MRT nicht anwendbar sind).

Mammographie

Die Mammographie ist noch vor Ultraschall und MRT die Methode der Wahl in der Abklärung des Mammakarzinoms. Die Strahlenexposition wird durch die moderne Gerätetechnik soweit reduziert, dass das daraus resultierende geringe Strahlenrisiko damit in einem günstigen Verhältnis zum erzielten Nutzen steht.

Durchleuchtungsuntersuchungen des Gastrointestinaltraktes

Diese sind in der elektiven Diagnostik des Ösophagus, Magens und des Kolons weitgehend durch die Endoskopie ersetzt. Nur in der Diagnostik von Dünndarmerkrankungen, bei Notfällen und in der Abklärung perioperativer Komplikationen werden Durchleuchtungsuntersuchungen regelmäßig eingesetzt. Dynamische Untersuchungen (Defäkögraphie, Videokinematographie des Schluckaktes) sind Spezialverfahren zur Abklärung funktioneller Störungen.

Phlebographie mit Kontrastmittel

Sie ist der neben der farbkodierten Duplexsonographie (FKDS) der Standard in der Darstellung von Beinvenenthrombosen (insbesondere am Unterschenkel) und von präoperativen Varizendarstellungen. Wo sonographische Verfahren gut beherrscht, von den klinisch tätigen Ärzten akzeptiert werden und verfügbar sind, haben sie die Phlebographie in vielen Fällen in der Primärdiagnostik ersetzt.

Computertomographie (CT)

In Deutschland sind bereits über 50% der installierten CT-Scanner Spiral-CT-Geräte und mit steigender Frequenz auch Mehrzeilen-CT's. Diese Technik erlaubt die Akquisition von Volumendaten bei einmaligem Atemanhalten. Die Spiral-CT's können damit in so entscheidenden Fragen wie dem Nachweis der Pulmonalarterienembolie als CT-Angiographie eingesetzt werden. Trotzdem sollte man sich bewusst sein, dass die Computertomographie eine relativ hohe Strahlendosis bedingt. Es ist daher wichtig, die Entwicklung der Magnetresonanztomographie zu verfolgen, die einige der ursprünglichen Indikationen für die CT übernommen hat.

Vor diesem Hintergrund ist es sinnvoll und wichtig, die Verfahren, welche nicht mit ionisierenden Strahlen arbeiten – Ultraschall und Magnetresonanztomographie – in den Untersuchungsgang mit einzubeziehen.

Grundsätzlich ist bei Schwangeren die Indikation für die CT-Untersuchung des Abdomens sehr sorgfältig abzuwägen und unter Umständen auf Niedrigdosistechniken umzusteigen. Besondere Vorsicht ist auch bei häufigen Computertomographien der Orbita angebracht, da die Linse besonders strahlenempfindlich ist.

- CT bleibt die optimale Untersuchung für viele klinische Probleme in der Lunge und im Abdomen unabhängig vom Strahlenrisiko.
- CT in Spiraltechnik erlaubt die Untersuchung von großen Körperabschnitten in kurzer Zeit und mit zuverlässig hoher Qualität. Sie eignet sich besonders bei Beschwerden oder Erkrankungen, die im Vorfeld noch nicht einem bestimmten Organ zugeordnet werden können.

- CT wird unverändert sehr häufig bei akuten intracraniellen Fragestellungen, vor allem beim Trauma und beim akuten Schlaganfall, eingesetzt, aber seltener in der Tumordiagnostik.
- CT ist eine etablierte und relativ einfache Methode, um bei malignen Erkrankungen ein Staging durchzuführen, und ist besonders gut für Therapiekontrollen geeignet.
- CT ist sowohl präoperativ für die Operationsplanung von Tumoren als auch postoperativ zur Abschätzung von Komplikationen einzusetzen.
- CT ist im Rahmen von interventionellen radiologischen Einsätzen wichtig (Drainage, Biopsie).
- CT ist besonders wichtig im Bereich der Traumatologie und bei Organverletzungen. Insbesondere bei schweren Polytraumata kommen CT-Untersuchungen mit schnellen Multizeilen-Scannern zum Einsatz.
- CT ist bei adipösen Patienten wesentlich besser geeignet als die Ultraschalluntersuchung.
- CT ist die Alternative, wenn eine MRT kontraindiziert ist.

Nuklearmedizin (Nuk)

Der Einsatz nuklearmedizinischer Verfahren hängt von ihrer regionalen Verfügbarkeit ab. In nahezu allen Universitätskliniken und in den meisten Krankenhäusern der Maximalversorgung sind eigenständige nuklearmedizinische Abteilungen eingerichtet und mit Fachärzten für Nuklearmedizin besetzt. Nuklearmedizinische Untersuchungen (auch PET) werden auch oft in größeren Praxen, die häufig interdisziplinär besetzt sind (Radiologen und Nuklearmediziner), angeboten.

Die enge Zusammenarbeit des Nuklearmediziners mit dem Radiologen, der im Wesentlichen morphologisch orientierte bildgebende Verfahren anbietet, ist sinnvoll. Darüber hinaus ist aber auch eine Kooperation mit den zuweisenden Gebietsärzten wichtig, z.B. mit Endokrinologen (Schilddrüsendiagnostik), Urologen und Nephrologen (Nierendiagnostik), Onkologen und Strahlentherapeuten (Tumorszintigraphie einschließlich Tumor-PET, Skelettszintigraphie u.a.), Kardiologen und Herzchirurgen (Myokard-Szintigraphie einschließlich PET), Neurologen und Psychiatern (Hirn-SPECT und -PET), Orthopäden, Pädiatern usw. Hier ist eine enge Zusammenarbeit vor allem deswegen notwendig, weil nuklearmedizinische Untersuchungen häufig als weiterführende Diagnostik erfolgen, d.h. dann, wenn nach Anwendung der üblichen bildgebenden Diagnostik Fragen offen bleiben bzw. bei diagnostischen Problemfällen. Gerade hier sind die enge Kooperation und Absprache zwischen den verschiedenen klinischen Disziplinen und der Nuklearmedizin von Bedeutung, um die richtige Untersuchungsmethode anzuwenden und die Ergebnisse ggf. interdisziplinär zu diskutieren.

Die Single-Photonen-Emissions-Computer-Tomographie (SPECT) ist heute in den meisten nuklearmedizinischen Abteilungen und Praxen verfügbar, da nahezu alle modernen Standard-Gammakameras SPECT-fähig sind. Aber auch die Positronen-Emissions-Tomographie (PET) ist derzeit in Deutschland fast flächendeckend verbreitet: Sie ist an nahezu allen Universitätskliniken, vielen Großkliniken sowie in zahlreichen Praxen in Großstädten verfügbar. Die Versorgung mit den wichtigsten kurzlebigen Radionukliden, die nur im Zyklotron hergestellt werden können, ist bundesweit sichergestellt.

Insbesondere in der Onkologie hat die F-18-FDG-PET zu erheblichen Fortschritten geführt. Dies betrifft insbesondere Staging und Therapiekontrolle von verschiedenen malignen Tumoren, wie z.B. beim Bronchialkarzinom, Lungenrundherd, malignem Lymphom, kolorektalem Karzinom sowie von Pankreas-, HNO-Tumoren und malignem Melanom. Auch bei der Untersuchung des Hirnmetabolismus wird die F-18-FDG-PET angewandt. Für die

Untersuchungen in der Kardiologie und Herzchirurgie ist der Einsatz der PET für die Quantifizierung der myokardialen Perfusion (Anwendung von verschiedenen Positronen-Emittern) und für die Vitalität (F-18-FDG) nach Myokardinfarkt sinnvoll, da sich hieraus Hinweise auf eine prognostisch abgesicherte Therapiestrategie ergeben.

Insgesamt hält die Nuklearmedizin eine Reihe von Methoden vor, die im Rahmen der Erstdiagnostik, d.h. primär, eingesetzt werden: z.B. in der Onkologie und bei Schilddrüsenerkrankungen. Die klassischen Verfahren der statischen, sequenziellen und Funktionszintigraphie mit ihren abbildungsunterstützten Aussagen zur globalen und regionalen Organfunktion – auch unter Provokation, Belastung oder Therapie – haben sich seit Jahrzehnten bewährt. Die sachkundig eingesetzten nuklearmedizinischen Untersuchungsmethoden vermitteln weiterführende Diagnosen, die mit anderen Verfahren nicht zu erhalten sind. Insbesondere die PET, die auch in Kombination mit der CT (PET/CT) eingesetzt wird, hat in den letzten Jahren wichtige Anwendungsgebiete in der Onkologie gewinnen können, so dass die Strategien derzeit und in naher Zukunft wahrscheinlich einem schnellen Wechsel unterzogen sein werden.

Ultraschall (US)

Auch die Ultraschalltechnik hat sich in den letzten Jahren erheblich weiterentwickelt. Farbdoppler, Powerdoppler, Tissue- und Contrast Harmonic Imaging oder Gewebstypisierungen sind vielerorts bereits im Einsatz. Grundsätzlich ist dies aus strahlenhygienischen Gründen zu begrüßen.

Man muss jedoch die diagnostischen Grenzen des Ultraschalls kennen, nicht nur wegen undurchdringlicher Strukturen wie Luft und Knochen. Die Untersuchung ist in besonders hohem Maße von der Erfahrung des Untersuchers abhängig, zumal entgangene Befunde nicht wie bei anderen Verfahren anhand einer lückenlosen Dokumentation von einem zweiten Untersucher überprüft werden können.

Das Ultraschallverfahren wird nicht nur von Radiologen, sondern auch von vielen Vertretern anderer Fachgebiete mit unterschiedlicher Geräteausstattung durchgeführt. Eine sichere sonographische Diagnostik setzt eine qualifizierte Ausbildung voraus, da sonst möglicherweise zusätzliche radiologische Folgeuntersuchungen veranlasst werden.

Trotz der physikalischen Grenzen, die dem Ultraschall gesetzt sind, ist das Einsatzgebiet dieses Verfahrens außerordentlich breit. Es ist schnell, flächendeckend verfügbar und nicht invasiv. Daher ist die Sonographie in vielen Fällen die erste Untersuchung und für zahlreiche Indikationen geeignet.

- Ultraschall kann bei Beachtung seiner Leistungsgrenzen im gesamten Abdomen für akute und chronische Erkrankungen eingesetzt werden und hat insofern eine „Lotsenfunktion“, indem er bereits in einer frühen klinischen Phase die weitere Diagnostik in die entscheidende Richtung zu lenken vermag.
- Ultraschall ist besonders gut für die Analyse parenchymatöser Organe geeignet. Mit Ultraschall-Kontrastmitteln in der Hand eines erfahrenen Untersuchers sind z.B. Sensitivität und Spezifität für herdförmige Leberveränderungen denen der CT und MRT vergleichbar.
- Die Ultraschalldiagnostik des Abdomens und der relevanten Lymphknotenregionen gehört als Standard zu jedem onkologischen Staging und zu einer Vielzahl an Nachsorgeprotokollen, auch dann, wenn dieselben Regionen bereits mit der CT oder MRT erfasst wurden. Die Ultraschalldiagnostik gehört an den Anfang der Diagnostik, denn ist z.B. ein metastasiertes Tumorleiden bereits bei der Sonographie offensichtlich, relativiert sich die Indikation zu anderen, aufwändigeren Untersuchungen.

- Ultraschall ist eine sehr verlässliche Untersuchung bei arteriellen und venösen Gefäßerkrankungen, vor allem für die supraaortalen Gefäße geeignet, kann jedoch auch intrakraniell oder intraabdominell und an den Extremitäten eingesetzt werden.
- Ultraschall hat als Small-Parts-Sonographie für die Analyse von oberflächlich gelegenen Organbereichen (Schilddrüse, Lymphknoten, Mamma, Hoden usw.) erhebliche Bedeutung erlangt. Die Sonographie ist häufig die erste Untersuchung der Wahl, nicht selten sogar die einzige.
- Ultraschall ist das führende bildgebende diagnostische Verfahren in der Pädiatrie.

Nach Röntgen- und Strahlenschutzverordnung sind andere Verfahren mit vergleichbarem gesundheitlichem Nutzen, die mit keiner oder einer geringeren Strahlenexposition verbunden sind, bei der rechtfertigenden Indikation zu berücksichtigen. Deshalb ist immer sorgfältig zu prüfen, ob nicht eine Ultraschall- oder MRT-Untersuchung einer röntgen- oder nuklearmedizinischen Untersuchung vorgezogen werden kann, wenn die Fragestellung mit gleicher diagnostischer Information zu beantworten ist.

Magnetresonanztomographie (MRT)

Die Versorgung der deutschen Bevölkerung mit Magnetresonanztomographen kann in den meisten Bundesländern als ausreichend angesehen werden. Die neuen MR-Geräte haben eine Fülle von neuen Indikationsbereichen erkennen lassen, so dass dieses Thema im Fluss ist, und Indikationskataloge ständig neu zu bewerten sind. Dies ist vor allem deshalb von Bedeutung, weil die Magnetresonanztomographie keine ionisierenden Strahlen einsetzt und daher, wenn möglich und den Empfehlungen der Richtlinie 97/43/EURATOM folgend, auch der Computertomographie vorzuziehen ist.

- MRT versorgt uns im Allgemeinen mit mehr Information über pathologische Veränderungen intrakraniell, im Kopf-Hals-, Spinal- und Muskel-Skelett-Bereich sowie bei Gefäßen, vor allem wegen des außerordentlich hohen Kontrastauflösungsvermögens und der multiplanaren Abbildungsmöglichkeit. Dies bedeutet, dass die Diagnose und die Behandlung von Erkrankungen mit größerer Sicherheit erfolgen können.
- Neuere Indikationen umfassen die MRT der Mamma und des Herzens. Die Darstellung des Gallenwegsystems und des Pankreasgangsystems hat sich bereits weitgehend etabliert, und die angiographischen Darstellungstechniken sind ebenfalls im Vormarsch.
- Die Ganzkörper-Magnetresonanztomographie wird z.B. zum Staging bei malignen Tumoren eingesetzt, die szintigraphisch eine geringe oder keine Nuklidbelegung aufweisen (z.B. das multiple Myelom).
- Derzeit ist die Magnetresonanztomographie im ersten Trimenon der Schwangerschaft nur mit außerordentlich enger Indikation einzusetzen. Die Möglichkeit einer Schädigung des Embryos dürfte zwar wesentlich geringer sein als bei der Anwendung von ionisierenden Strahlen; es liegen aber noch keine endgültigen Daten vor.

Bei der Auswahl des Verfahrens ist zu beachten, dass nach wie vor MRT-Untersuchungen länger dauern als CT-Untersuchungen, und ihre Qualität wesentlich mehr von den Protokollen und der Kooperationsfähigkeit des Patienten abhängig ist. Trotz aller Vorzüge und der Möglichkeit der Ganzkörper-Bildgebung ist in klinisch unklaren Situationen, die vorab noch nicht einem Organ oder Organsystem zugeordnet werden können, bei Erwachsenen eine CT-Untersuchung möglicherweise zweckmäßiger, weil sie schneller zu einer Arbeitsdiagnose führt. Unabhängig davon ist bei Kindern der Ultraschall das primäre Untersuchungsverfahren.

Es gibt einige Kontraindikationen der MRT, die man kennen sollte:

Metallische Fremdkörper in der Orbita, Aneurysma-Klips (heute werden bereits MRT-taugliche Klips produziert, daher ist diesbezüglich beim Operateur oder Hersteller nachzufragen), Schrittmacher, Cochleaimplantate, Biostimulatoren. Bei Gelenkprothesen ist mit eingeschränkter Bildqualität in der Nähe der Prothese zu rechnen. Derzeit ist die MRT im postoperativen bzw. perioperativen Verlauf nur beschränkt einzusetzen. Sollten Unsicherheiten hinsichtlich der Kontraindikation entstehen, bitte Rücksprache mit dem anwendenden Arzt halten.

Interventionelle Radiologie (Angiographie, Biopsie, Therapie)

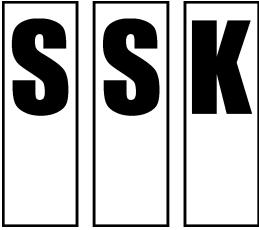
Die Interventionelle Radiologie hat in den letzten Jahren enorme Bedeutung erlangt. An allen großen radiologischen Abteilungen gibt es mittlerweile Mitarbeiter mit interventionellem Schwerpunkt. Ausgangspunkt war die Angioplastie, die angiographisch gesteuerte Gefäßdilataion, die seit vielen Jahren mit sich immer neu entwickelnden Techniken routinemäßig eingesetzt wird. Die meisten abdominellen Abszesse werden über eine perkutane Drainage, die durch radiologische Verfahren geführt wird, behandelt. Sicher wird in Zukunft auch die MRT einen festen Platz in der Interventionellen Radiologie einnehmen. Ist eine interventionelle Maßnahme mit gleicher Sicherheit und Qualität sonographisch durchführbar, sollte ihr der Vorzug gegeben werden.

Neue Techniken im Rahmen der Interventionellen Radiologie sind ständig in Entwicklung. Einige dieser Neuerungen sind

- perkutane Stentimplantationen in den großen thorakalen und abdominellen Gefäßen inklusive dem thorakalen und abdominellen Aortenaneurysma,
- verschiedene interventionelle Techniken, um Läsionen von Leber, Nieren, Lungen oder auch Herzrhythmusstörungen zu behandeln,
- perkutane Diskektomie bei lumbalem Bandscheibenvorfall für ganz exakt ausgewählte klinische Situationen.

Alle diese speziellen therapeutischen Maßnahmen setzen eine enge Zusammenarbeit zwischen dem betreuenden Kliniker und dem klinisch tätigen Radiologen voraus und sind wegen der Komplexität des Eingriffs auf Zentren beschränkt.

Da alle interventionell-radiologischen Verfahren invasiv sind, ist eine Diskussion mit dem Anforderer vor dem Hintergrund der klinischen Ausgangssituation unabdingbar.



Strahlenschutzkommission

Geschäftsstelle der
Strahlenschutzkommission
Postfach 12 06 29
D-53048 Bonn

<http://www.ssk.de>

**Orientierungshilfe
für bildgebende Untersuchungen**

– Tabellen –

Klinische Fragestellungen und empfohlene Untersuchungsverfahren

Empfehlung der Strahlenschutzkommission

Verabschiedet in der 231. Sitzung der Strahlenschutzkommission am 9./10.12.2008

A. Kopf (einschließlich HNO-Probleme)

P: Primäruntersuchung W: Weiterführende Untersuchung S: Spezialverfahren N: Nicht indiziert

Klinische Fragestellung	Bildgebendes Untersuchungsverfahren	Grad der Empfehlung	Kommentar
A1 Kongenitale Erkrankungen (bei Kindern siehe M1)	MRT	P	Definitiver Nachweis von Fehlbildungen
	CT	W	Beurteilung von Knochenanomalien
A2 Apoplexie; Schlaganfall	CT	P	Nachweis oder Ausschluss einer Blutung (ggf. CT-Angiographie)
	FKDS der A. carotis, ggf. TCD	P	Bei vollständig genesenen Patienten, bei denen eine Carotischirurgie erwogen wird. Bei einer sich entwickelnden Apoplexie mit Verdacht auf eine Dissektion oder einen Embolus
		W	Als ergänzende Gefäßdiagnostik bei zerebrovaskulären Erkrankungen, alternativ MRA oder CTA
	MRT	W, S	Bei frühem Infarkt und bei Läsionen im Bereich der hinteren Schädelgrube (Fossa cranii posterior) ist die MRT sensitiver als die CT, besonders in der Frühdiagnostik, wenn Diffusions- / Perfusionsbildgebung zur Verfügung stehen
	TCD	W	Frage nach Stenose / Emboliequelle an den Hirnbasisarterien
	Echokardiographie DSA	W S	Suche nach kardialen Emboliequellen Zur interventionellen Therapie s. N3
A3 Transitorische ischämische Attacke (TIA) (Amaurosis fugax) (siehe auch B5)	US und FKDS der A. carotis	P	Stenose-, Verschlussnachweis, Gradabschätzung
	MRT mit MRA	P	Darstellung der Gefäße, besonders in der Frühdiagnostik, wenn Diffusions- / Perfusionsbildgebung zur Verfügung stehen
	CT mit CTA	P	Wenn MRT nicht zur Verfügung steht und bei Kontraindikation zu MRT
	Echokardiographie	W	Suche nach kardialen Emboliequellen
	Nuk	S	Perfusions-SPECT; ggf. nach Stimulation (z.B. Diamox), wenn CT und MRT nicht weiterführend sind
A4 Entmarkungskrankheiten und andere Erkrankungen der Substantia alba Neurodegenerative Erkrankungen	MRT	P	MRT der CT im Läsionsnachweis deutlich überlegen, CT nur bei Kontraindikation zur MRT
		W	Ergänzend zur klinisch-neurologischen bzw. serologischen und Liquor-Untersuchung, Nachweis von Mustern, die für einige dieser Erkrankungen typisch sind
	Nuk	W	Dopamin-Transporter- / Rezeptor-spezifische SPECT. Frühe DD Morbus Parkinson, Multisystemdegeneration, Morbus Huntington
	PET	S	Wenn MRT klinisch nicht schlüssig

A. Kopf (einschließlich HNO-Probleme)

P: Primäruntersuchung W: Weiterführende Untersuchung S: Spezialverfahren N: Nicht indiziert

Klinische Fragestellung	Bildgebendes Untersuchungsverfahren	Grad der Empfehlung	Kommentar
A5 Raumfordernde Läsion	MRT	P	Sensitiver als CT, ggf. MR-Spektroskopie
	CT	P	Bei asymptomatischen Patienten und Kontraindikationen zu MRT
	Nuk	W	F-18-Fluorodeoxyglukose FDG-PET: Rezidivdiagnostik bei Gliomen, Vitalität von Resttumoren, „biologisches Volumen“
		S	Fluor-18- / Iod-123-Aminosäure-PET/SPECT
A6 V.a. entzündliche Erkrankungen des ZNS (Abszess, Enzephalitis, Meningitis)	MRT	P	Sensitiver im Läsionsnachweis als CT
A7 Kopfschmerzen, akute bzw. schwere	CT	P	Ausschluss Blutung, negativer CT-Befund schließt SAB nicht aus! (ggf. Liquorpunktion)
	CTA / MRA / DSA	W	Bei nachgewiesener SAB zum Aneurysmanachweis und Beurteilung seiner Morphologie, bei fehlendem Nachweis Wiederholung nach 2-6 Wochen
	MRT	W	Sensitiver als CT bei entzündlicher Genese
	MRA / CTA	W	V.a. Sinusvenenthrombose
A8 Kopfschmerzen, chronische (bei Kindern siehe M 8)	Rö	N	Schädel
	CT / MRT	P	Änderung des Kopfschmerztyps oder fokale neurologische Zeichen
	CT	W	Nur bei spezieller Indikation und Kontraindikationen
	NNH und HWS	W	Nur bei definierter Fragestellung
	US (FKDS)	S	Zum Ausschluss von Riesenzellerarteriitis
A9 V.a. RF der Hypophyse oder im Bereich der Sella turcica	MRT	P	
	Nuk	S	Somatostatin-Rezeptor-Szintigraphie (SPECT, PET) bei endokrin aktiven Tumoren
A10 V.a. Erkrankung in der hinteren Schädelgrube	MRT	P	CT nur bei Kontraindikation zu MRT oder im Notfall
A11 Hydrozephalus (bei Kindern siehe M3, M4)	CT	P	
	MRT	W	Zur Ursachenabklärung und bei jüngeren Patienten
	Rö	W	Beurteilung des gesamten Shuntsystems (Verlaufskontrolle)
	Nuk	S	Nachweis Normaldruckhydrozephalus; V.a. Liquorzirkulationsstörung

A. Kopf (einschließlich HNO-Probleme)

P: Primäruntersuchung W: Weiterführende Untersuchung S: Spezialverfahren N: Nicht indiziert

Klinische Fragestellung	Bildgebendes Untersuchungsverfahren	Grad der Empfehlung	Kommentar
A12 Symptome am Mittel- oder Innenohr (einschl. Vertigo)	CT / MRT	W	Nach gezielter fachärztlicher Abklärung
	US (FKDS)	W	Karotiden, Vertebralarterien, ggf. intrakranielle Arterien mit TCD
	MRT / MRA	W	
A13 Schalleitungs- oder kombinierte Schwerhörigkeit	CT	P	Bei Befundpersistenz ohne klinisch klärbare Ursache, V.a. Schläfenbeinfraktur, Mittelohrtumor, -fehlbildung
	MRT	P	Nur bei akuter Symptomatik
A14 Schallempfindungs-schwerhörigkeit (bei Kindern siehe M 6)	MRT	P	V.a. Akustikusneurinomen (Ausschluss)
A15 Nasennebenhöhlen-erkrankungen - Akute Rhinosinusitis - Chronische Sinusitis - V.a. NNH-RF (bei Kindern siehe M9)	CT	P	Bildgebung nur bei Komplikationsverdacht indiziert V.a. orbitale Komplikation
	MRT	P	V.a. intrakranielle Komplikation, bei Kindern V.a. orbitale Komplikation ohne Narkosenotwendigkeit
	CT	P	Als Low-Dose-CT eine Voraussetzung für endonasale Chirurgie
	MRT	W	Wenn im CT V.a. maligne Neoplasie
	CT	P	Bei V.a. benigne oder unklare RF, nicht kooperationsfähigem Patienten
	CT / MRT	P	Bei V.a. maligne RF
	DSA	S	Embolisation stark vaskularisierter RF
A16 Demenz und Gedächtnisstörung, erstmals auftretende Psychose	MRT / CT	W	Ausschluss organischer Ursachen (vaskuläre Demenz, Normaldruck-Hydrozephalus)
	Nuk	W	PET, Perfusions-SPECT: frühe Diagnostik der primären Demenz. DD demenzieller Erkrankungen; Abgrenzung der kognitiven Beeinträchtigung („Pseudodemenz“) bei Depression vs. Demenz
	CT	W	Bei Kontraindikation von MRT
A17 V.a. orbitale RF (Leitsymptom Protrusio bulbi)	MRT	P	Nach augenärztlich durchgeführtem US bildgebende Methode der Wahl. Kontraindikation: Metallischer Fremdkörper intraorbital
	CT	W	Ossäre Details, Verkalkungen

A. Kopf (einschließlich HNO-Probleme)

P: Primäruntersuchung W: Weiterführende Untersuchung S: Spezialverfahren N: Nicht indiziert

Klinische Fragestellung	Bildgebendes Untersuchungsverfahren	Grad der Empfehlung	Kommentar	
A18 Fremdkörper in der Orbita	CT	W	Nach augenärztlicher Untersuchung bildgebende Methode der Wahl. Genauere Lokalisation, Begleitverletzungen	
	Rö Orbita	S	Nicht indiziert für Lokisationsdiagnostik, Ausschluss metallischer Fremdkörper vor MRT	
A19 V.a. Entzündung	MRT	S	Bei klinischer Therapiebedürftigkeit	
	US	S	Bei klinischer Therapiebedürftigkeit	
A20 V.a. endokrine Orbitopathie (z.B. Phlegmon)	MRT	P	Nach augenärztlicher Untersuchung	
A21 Sehstörungen	Rö Orbita	N		
	MRT / CT	S	Nach gezielter fachärztlicher Abklärung; CT bei V.a. knöcherne Veränderungen	
A22 Epilepsie bei Erwachsenen				
	a) Erstmaliger, einmaliger Krampfanfall	CT / MRT	W	Ausschluss organischer Ursachen
	b) Rezidivierender Anfall	MRT	P	Nach fachlicher Abklärung, Nachweis
(bei Kindern siehe M5)	Nuk	W	Perfusions-SPECT/PET zur Fokussuche, ggf. auch ictal	

B. Hals (zur Wirbelsäule siehe Abschnitt C [Wirbelsäule] und Abschnitt K [Trauma]) Weichteile

P: Primäruntersuchung

W: Weiterführende Untersuchung

S: Spezialverfahren

N: Nicht indiziert

Klinische Fragestellung	Bildgebendes Untersuchungsverfahren	Grad der Empfehlung	Kommentar
B1 Schilddrüsenknoten und -vergrößerungen	US	P	Morphologie, Volumetrie, Nachweis diffuser Veränderungen (Entzündungen, Morbus Basedow), erforderlichenfalls auch US-gezielte Punktion zur Dignitätsbeurteilung
	Nuk	W	Quantitative Szintigraphie mit TcO ₄ ⁻ : DD heiße-kalte Knoten, funktionelle Autonomie
	CT oder MRT	S	Ausdehnung (retrosternale oder intrathorakale SD-Anteile)
	Rö Trachea	S	Trachealverlagerung/-einengung
B2 Schilddrüsenfehlfunktion Hyperthyreose	US	P	Morphologie, Nachweis diffuser oder fokaler Veränderungen (Entzündungen, Morbus Basedow, Knoten)
	Nuk	W	Quantitative Szintigraphie mit TcO ₄ ⁻ : Autonomie, Entzündungen, Iodkontamination
B3 Schilddrüsendystopie (z.B. bei Zungengrundstruma)	Nuk	P	Lokalisation ektooper SD Anlagen
	US	W	
	CT / MRT	W	
B4 Hyperparathyreoidismus	US	P	Nachweis von Adenomen in typischer Lage
	Nuk	P	MIBI-SPECT: Nachweis vor allem bei ektooper Lage zervikal oder mediastinal bei Z.n. OP
	MRT	W	Bei nicht konklusivem Ergebnis von US und Nuk, ggf. auch genaue Morphologie prä OP
	DSA	S	Selektive Venenblutentnahme präoperativ bei rezidivierenden Situationen und nichtkonklusiver Bildgebung
B5 Auskultatorische Geräusche über der A. carotis	US carotis FKDS	P	
	MRA / CTA	W	
B6 Verschluckter Fremdkörper	Rö Ösophagus mit wasserlöslichem KM	W	Lokalisation, Ausschluss Wandverletzung
	CT	S	V.a. Komplikationen, z.B. Perforation
B7 Inhalierter Fremdkörper	Rö	P	ggf. in Inspiration und Expiration
	CT	S	V.a. Komplikationen, z.B. Perforation

B. Hals (zur Wirbelsäule siehe Abschnitt C [Wirbelsäule] und Abschnitt K [Trauma]) Weichteile

P: Primäruntersuchung W: Weiterführende Untersuchung S: Spezialverfahren N: Nicht indiziert

Klinische Fragestellung	Bildgebendes Untersuchungsverfahren	Grad der Empfehlung	Kommentar
B8 Raumforderung unbekannten Ursprungs	US (FKDS)	P	ggf. mit Punktion zur histologischen Abklärung
	MRT	W	Artdiagnostik, Ausdehnung
	CT	W	Ausnahme, bei Kontraindikation zu MRT
	Nuk	W	FDG-PET bei Malignomen unklaren Ursprungs
B9 Dysfunktion des Kiefergelenks	MRT	S	Nach gezielter fachärztlicher Abklärung
	Rö (OPG)	S	Nach gezielter fachärztlicher Abklärung
B10 Obstruktion der Speicheldrüsen	US	P	V.a. Speichelstein
	Rö/MRT	W	Sialographie oder MRT zur Gangdarstellung
	Nuk	W	Funktionsszintigraphie mit TcO_4^- : Verdacht auf Sicca-Syndrom, ggf. Indikation bei Strahlentherapie im Kopf-Hals-Bereich
B11 Raumforderung in den Speicheldrüsen (Tumoren s. L1)	US	P	
	MRT	W	V.a. Tumor/Entzündung insbesondere bei tiefen Parotisläsionen
	CT	W	

C. Wirbelsäule			
Allgemein (zu Trauma siehe Abschnitt K)			
P: Primäruntersuchung		W: Weiterführende Untersuchung	S: Spezialverfahren
			N: Nicht indiziert
Klinische Fragestellung	Bildgebendes Untersuchungsverfahren	Grad der Empfehlung	Kommentar
C1 Kongenitale Erkrankungen (bei Kindern siehe M1)	MRT	P	Darstellung intra- / paraspinaler Anomalien bzw. Weichteilveränderungen
	Rö	S	z.B. Röntgenaufnahme der gesamten Wirbelsäule im Stehen; ggf. Hängen; a.-p. und seittl. bei Skoliose. Zu Rückenschmerzen bei Kindern s. M14
	CT	S	Darstellung ossärer Details
C2 Myelopathie: Tumoren, Entzündung, Infektion, Infarkt usw.	MRT	P	Darstellung ossärer / spinaler Details
	CT	S	Wenn MRT kontraindiziert oder nicht verfügbar; ggf. Myelographie
Halswirbelsäule (HWS)			
C3 Mögliche Subluxation des Atlas-Axis-Gelenks	Rö	P	Lat. Aufnahme in Inklination. Verletzungsbedingte Subluxation s. Kapitel Trauma
	CT	W	Beste Darstellung der Gelenke und Schädelbasis
	MRT	W	V.a. Myelonschädigung
C4 Nackenschmerzen, Brachialgie, degenerative Veränderung	Rö	W	In Abh. von der klinischen Symptomatik. Degenerative Veränderungen oft ohne Korrelation zu den Symptomen
	MRT	S	
Brustwirbelsäule (BWS)			
C5 Schmerzen ohne Trauma	MRT	W	Therapieresistente Schmerzen, radikuläre Symptomatik
	Rö	S	Bei V.a. oder bekannter Tumorerkrankung (Metastasen, Multiples Myelom s. L20). Nicht indiziert bei degenerativen Veränderungen, da oft ohne Korrelation zu den Symptomen. Cave: auch an Gefäßursachen denken, z.B. Aortendissektion!

C. Wirbelsäule

Allgemein (zu Trauma siehe Abschnitt K)

Lendenwirbelsäule (LWS)

P: Primäruntersuchung

W: Weiterführende Untersuchung

S: Spezialverfahren

N: Nicht indiziert

Klinische Fragestellung	Bildgebendes Untersuchungsverfahren	Grad der Empfehlung	Kommentar
C6 Rückenschmerzen	Rö	N	
a) Akute Rückenschmerzen ohne neurologische Symptomatik u.a. Warnsymptome	MRT	N	
	CT	N	
b) Akute Rückenschmerzen mit neurologischer Symptomatik	MRT	P	
	CT	P	Nur, wenn MRT nicht verfügbar
	Rö	W	In Abh. von der klinischen Symptomatik. Indiziert bei V.a. Spondylitis ankylosans, V.a. Spondylolyse, bei therapierefraktären Beschwerden
c) Chronische oder therapierefraktäre Rückenschmerzen	MRT	P	Bei therapierefraktären Beschwerden
	CT	P	Nur, wenn MRT nicht verfügbar, oder bei Kontraindikation für MRT
	Nuk	W	Skelettsintigraphie: V.a. Infektion
d) Rückenschmerzen mit Warnsymptomen z.B. bei: • Auftreten im Alter von < 20 oder > 55 Jahren • Neurologischen Defiziten inklusive Reithosenanästhesie und Sphinkter- oder Gangstörungen • Ausgedehntem neurologischem Defizit • Früherer Tumorerkrankung • Allgemeinem Unwohlsein • HIV-Infektion • Gewichtsabnahme • I.v.-Drogenmissbrauch • Kortikosteroiden	Rö	P	Basisuntersuchung; Ausschluss ossärer Veränderungen
	MRT	P	Ergänzend auch bei negativem Rö-Befund
		W	MRT Methode der Wahl (primär) bei • Reithosenanästhesie • schwerer oder progressiver Beeinträchtigung der Motorik • ausgedehnten neurologischen Defiziten (Notfall)
	Nuk	S	Skelettsintigraphie: Ausschluss Infektion; primärer -, sekundärer Knochentumor PET bei Spondylitis
C7 Akute Rückenschmerzen: Diskushernie, Ischiassyndrom ohne erschwerende Merkmale	MRT	W	Bei therapierefraktären Beschwerden
	Rö	W	In Abh. von der klinischen Symptomatik. Ausnahme V.a. osteoporotische Sinterung
	CT	W	Alternativ zur MRT im Rahmen der periradikulären Therapie
	Nuk	W	Skelettsintigraphie: Ausschluss Infektion; primärer, sekundärer Knochentumor

D. Knochenskelett und Muskulatur

P: Primäruntersuchung W: Weiterführende Untersuchung S: Spezialverfahren N: Nicht indiziert

Klinische Fragestellung	Bildgebendes Untersuchungsverfahren	Grad der Empfehlung	Kommentar
D1 Osteomyelitis (bei Kindern siehe M23)	Rö	P	Cave: Zu Beginn der Erkrankung falsch negative Befunde!
	MRT	W	Zur Differentialdiagnose und zur Beurteilung der Ausdehnung, initial
	US	W	Darstellung einer Weichteilkomponente (Abszesse und Periostreaktion)
	Nuk	S	Skelettszintigraphie: Beurteilung der Floridität, Nachweis zusätzlicher Herde, Nachweis der Entzündung selbst
	PET/CT	S	Wenn MRT nicht schlüssig ist
	CT	S	Nachweis von Sequestern, ggf. Lokalisation für perkutane Biopsie
D2 Primärtumor der Knochen	Rö	P	Basisuntersuchung
	MRT	W	Artidiagnose, Staging lokal
	Nuk oder PET/CT	W	Skelettszintigraphie zum Staging: bei allen Tumoren, die zu Knochenneubildung oder -zerstörung führen; ggf. auch PET/CT mit FDG
	CT	S	Beurteilung ossäre Details. Für viele primäre maligne Knochentumoren: Ausschluss Lungenmetastasen bei negativem Rö Thorax
D3 Primärtumor außerhalb des Skeletts, Suche nach Knochenmetastasen	Nuk	P	Basisuntersuchung
	Rö	W	Bei auffälligem Befund in der Szintigraphie
	MRT	W	DD einer Läsion bei Diskrepanz Szintigraphie-Rö; V.a. diffusen KM-Befall. Alternativ zur Szintigraphie bei diffusem Knochenmarks-Befall als Ganzkörper MRT
	CT	S	Alternativ zur MRT bei Diskrepanz Szintigraphie / Rö
D4 Raumforderung in den Weichteilen (und mögliches Rezidiv)	US	P	Ausschluss Weichteiltumor, Biopsie
	Rö	P	Ossäre Beteiligung, Verkalkungen
	MRT	W	Gesamtausdehnung und Staging lokal
	CT	S	Gesamtausdehnung und Staging lokal. Höhere Sensitivität gegenüber Kalzifikationen
	PET/CT	S	Mit FDG als Alternative zur MRT
D5 Knochenschmerzen	Rö	P	Lokale Situation
	MRT	W	Persistierende Beschwerden und negativer Rö-Befund
	PET/CT	W	Mit FDG als Alternative, falls MRT nicht möglich

D. Knochenskelett und Muskulatur

P: Primäruntersuchung W: Weiterführende Untersuchung S: Spezialverfahren N: Nicht indiziert

Klinische Fragestellung	Bildgebendes Untersuchungsverfahren	Grad der Empfehlung	Kommentar
D6 Myelom	Röntgenaufnahmen des Skeletts	P	Identifikation von Läsionen, bei denen eine Strahlentherapie von Nutzen sein könnte, Staging
	CT(Mehrzeiler)	P	Als nativ-CT mit reduzierter Dosis
	MRT	W	Sinnvoll bei nicht sekretorischen Myelomen und negativer Knochenstanze, Beurteilung der Tumormasse; falls Ganzkörper-MRT verfügbar (P)
	Nuk	S	FDG-PET bei der Suche nach Myelom, falls MRT/MDCT nicht konklusiv
D7 Metabolische Knochenerkrankung	Osteodensitometrie (DEXA)	P	Basisuntersuchung bei Osteoporoseverdacht
	Rö	W	Biochemische Tests normalerweise ausreichend. Wenn nötig definierte Programme, z.B. Hyperparathyreoidismus (siehe Abschnitt D9)
	CT-Osteodensitometrie	S	Alternative zur DEXA-Methode
	Nuk	N	
D8 Osteomalazie	Rö/MRT/Nuk	N	Bildgebung ohne Bedeutung, nur bei spezieller Indikation
D9 Akute, lokalisierte Schmerzen in der Wirbelsäule, z.B. bei Osteoporose	Rö	P	Nachweis und Sinterungsgrad, DD zu anderen Ursachen
	MRT	W	DD frische - alte Frakturen; Ausschluss von pathologischen Frakturen (Tumoren)
	Nuk	S	Skelett-GKS zur DD: frische / alte Fraktur. Alternative zur MRT, wenn MRT nicht möglich
D10 Morbus Sudeck	Rö	W	Ergänzend zur klinischen Verdachtsdiagnose
	Nuk	W	Ergänzend zur klinischen Verdachtsdiagnose
D11 Unspezifische, nicht traumatische Arthropathie, erstmaliges Auftreten	Rö	P	Zunächst betroffene Gelenke
	US	P	Synovitis aufzeigen
	Nuk	W	Skelett-GKS: Befall weiterer Gelenke
	MRT	W	Nachweis von Synovitis und Erosionen; DD Einordnung
D12 Arthropathie, Verlaufskontrolle	Rö	P	Verlaufskontrolle, Therapieentscheidung
	Nuk	W	Verlaufskontrolle, Beurteilung der Floridität

D. Knochenskelett und Muskulatur

P: Primäruntersuchung W: Weiterführende Untersuchung S: Spezialverfahren N: Nicht indiziert

Klinische Fragestellung	Bildgebendes Untersuchungsverfahren	Grad der Empfehlung	Kommentar
D13 Schmerzen an der Prothese	Rö	P	Lockerung, Entzündung
	Nuk	W	Unauffälliges Szintigramm schließt Komplikation weitgehend aus
	PET	W	Nachweis der Protheseninfektion
	US	W	Nachweis eines Gelenkergusses
D14 Schmerzen im Schultergelenk	US	P	Basisuntersuchung, speziell der Rotatorenmanschette
	Rö	W	V.a. Verkalkungen, Arthrose oder Frakturfolgen
	MRT	W	Zur exakten Einordnung und Diagnose
D15 Impingement-Syndrom	US	P	Erguss, Läsion der Rotatorenmanschette
	Rö	P	Zeigt subakromiale Enge
	MRT	W	Vor chirurgischem Eingriff
D16 Instabilität der Schulter	Rö	P	Zumindest bei erstmaliger Luxation
	MR-Arthrographie	W	Labrum-pathologie
	CT-Arthrographie	S	Alternative zur MR-Arthrographie
D17 Ruptur der Rotatorenmanschette	US	P	Vor chirurgischem Eingriff
	MRT	W	Falls klinisch und sonographisch unklarer Befund
D18 Läsion der Iliosacralgelenke	Rö	P	Basisuntersuchung
	MRT	W	Bei unklarem Röntgenbefund oder Diskrepanz Rö-Klinik
	Nuk	S	Skelettszintigraphie: Alternative zur MRT
D19 Hüftschmerzen: volle Bewegungsfähigkeit (bei Kindern siehe M21)	Rö	W	In Abh. von der klinischen Symptomatik; lediglich bei persistierenden Beschwerden
	MRT	W	Bei persistierenden Beschwerden und unauffälligem Röntgenbefund, V.a. Hüftkopfnekrose
D20 Hüftschmerzen: eingeschränkte Bewegungsfähigkeit (bei Kindern siehe M21)	Rö	P	
	MRT	W	Bei persistierenden Beschwerden und unauffälligem Röntgenbefund, V.a. Hüftkopfnekrose
D21 Schmerzen im Knie: ohne Einklemmung oder eingeschränkte Bewegungsfähigkeit	Rö	P	
	US	W	Nachweis kleiner Ergussmengen, synovialer Veränderungen oder poplitealer Zysten

D. Knochenskelett und Muskulatur

P: Primäruntersuchung

W: Weiterführende Untersuchung

S: Spezialverfahren

N: Nicht indiziert

Klinische Fragestellung	Bildgebendes Untersuchungsverfahren	Grad der Empfehlung	Kommentar
D22 Schmerzen im Knie mit Einklemmung, eingeschränkter Bewegungsfähigkeit oder Erguss (freier Gelenkkörper)	Rö MRT	P W	Zur Identifizierung von röntgendichten freien Gelenkkörpern Bei persistierender Beschwerdesymptomatik oder bei akutem Auftreten, vor Arthroskopie oder OP
D23 Schmerzen im Knie und geplante Arthroskopie	MRT	W	Die MRT kann die Therapieentscheidung beeinflussen
D25 Hallux valgus	Rö	P	
D26 Aponeurosis plantaris, Kalkaneussporn	Rö MRT	W S	In Abh. von der klinischen Symptomatik; V.a. Plantarfasciitis

E. Herz-Kreislaufsystem

Herz und große Gefäße

P: Primäruntersuchung

W: Weiterführende Untersuchung

S: Spezialverfahren

N: Nicht indiziert

Klinische Fragestellung	Bildgebendes Untersuchungsverfahren	Grad der Empfehlung	Kommentar
E1 Thoraxschmerz	Rö Thorax	P	Ausschluss Pneumothorax, Infiltrate, Beurteilung der Herzgröße und Lungengefäße
	Echokardiographie	P	Nachweis kardialer oder aortaler Ursachen
	Rö Skelett	W	V.a. Knochenläsionen
	CT / CTA	W	Frage dissezierendes Aortenaneurysma, Lungenembolie
	MRT	W	Frage dissezierendes Aortenaneurysma bei CT-Kontraindikation (Schilddrüse, Niere, KM-Unverträglichkeit), Ortsauflösung schlechter als CT. Nicht bei instabilem Patienten
	Nuk	W	Lungenperfusions-Szintigraphie oder Myokard-Szintigraphie: Lungenembolie, KHK
	US	W	Bei gut lokalisierbaren Schmerzen: Nachweis von Pleuraerguss, Thoraxwandprozessen, pulmonalen Infiltraten
E2 Perikarderguss	TTE	P	Primäre kardiologische Abklärung
	Rö Thorax	W	Zum Ausschluss von kardiovaskulären Begleit- und Folgeerkrankungen
	CT	W	Als Ergänzung bei nicht schlüssigem TTE-Befund
	MRT	S	Als Ergänzung bei nicht schlüssigem TTE-Befund, Ortsauflösung schlechter als CT. Nicht bei instabilem Patienten
E3 Herzinsuffizienz	Rö Thorax	P	VK Lungenödem, Herzgröße, Pleuraerguss, Infiltrat etc.
	TTE	P	Primäre kardiologische Abklärung
	MRT	W	Ergänzung zur primären TTE bei myokardialer Erkrankung (präinterventionelle DD der Hypertrophieformen, etc.)
	Nuk	W	Myokard-Perfusionsszintigraphie: Bei nicht konklusiver Echocardiographie; zur Verlaufskontrolle
E4 Hypertonie	Rö Thorax	P	Herzkonfiguration, Lungenstauung
	US (FKDS)	P	Nierenparenchymschaden/ NAST
	Echokardiographie	W	Zeigt Grad der kardialen Hypertrophie
	Nuk	W	Nieren-Funktionsszintigraphie: Funktionelle Auswirkungen von NAST
	MR-/CT-/DSA-Angiographie	S	Ausschluss NAST

E. Herz-Kreislaufsystem

Herz und große Gefäße

P: Primäruntersuchung W: Weiterführende Untersuchung S: Spezialverfahren N: Nicht indiziert

Klinische Fragestellung	Bildgebendes Untersuchungsverfahren	Grad der Empfehlung	Kommentar
E5 Vitium Cordis (angeboren und erworben)	Rö Thorax	P	Ergänzung zur primären TTE, Beurteilung Lungengefäße
	Echokardiographie	P	Primäre kardiologische Abklärung
E6 Koronare Herzerkrankung (KHK)	Rö Thorax	P	Ausgangsbefund zur VK und vor OP, Lungengefäße, Ausschluss Begleiterkrankungen
	Echokardiographie	P	Primäre kardiologische Abklärung, ggf. inklusive Stressechokardiographie
	MRT	W	Als Ergänzung zur primären TTE zwecks Klärung komplexer Vitien
	Nuk	W	Myokard-Perfusionsszintigraphie: Bei KHK: Belastungsischämie, Vitalitätsdiagnostik
	Stressechokardiographie	S	Weitere kardiologische Abklärung; ggf. Stress-MRT, wenn Stressechokardiographie nicht aussagefähig
E7 Kardiomyopathie	TTE	P	Primäre kardiologische Abklärung
	Rö Thorax	P	Ergänzung zur TTE
	MRT	W	Frage: Arrhythmogene rechtsventrikuläre Dysplasie, Kardiomyopathie
E8 Lungenembolie Grad I und II	Rö Thorax	P	Ausschluss Pneumothorax, Aortenaneurysma etc.
	TTE / TEE	P	
	Nuk	P	Lungen-Perfusionsszintigraphie: In Kombination mit einem Rö Thorax und/oder einer Ventilationsszintigraphie. Hohe Sensitivität, neg. szintigraphischer Befund schließt Lungenembolie aus
	Spiral-CT	P	Lokalisation und Quantifizierung
	CT-Venographie	S	Bei nachgewiesener Lungenembolie
	US	S	Nachweis und Kontrolle peripherer Lungeninfarkte
E9 Lungenembolie Grad III und IV	TTE / TEE	P	Primäre kardiologische Abklärung
	Spiral-CT	P	Nicht invasiv und meist konklusiv
	CE-MRA	S	Lungenembolie Grad III
	DSA	S	Bei Möglichkeit einer Spiral-CT nicht mehr indiziert, jedoch zur Intervention

E. Herz-Kreislaufsystem

Herz und große Gefäße

P: Primäruntersuchung W: Weiterführende Untersuchung S: Spezialverfahren N: Nicht indiziert

Klinische Fragestellung	Bildgebendes Untersuchungsverfahren	Grad der Empfehlung	Kommentar
E10 Aortenaneurysma/ Aortendissektion akutes Stadium	Rö Thorax	P	Ausschluss anderer Ursachen
	US Abdomen	P	Ausschluss abdominales Aortenaneurysma
	Spiral-CT	P	Erkrankungsnachweis, OP- / Interventionsplanung, Therapiekomplicationen
	TEE	P	Erkrankungsnachweis, OP- / Interventionsplanung, Therapiekomplicationen
E11 Aortenaneurysma/ Aortendissektion chronisches Stadium	Rö Thorax	P	Oft nicht konklusiv. Verlaufskontrolle Gefäß Erweiterung
	US	P	Diagnostik und Verlaufskontrolle
	Spiral-CT	W	Diagnose, OP- / Interventionsplanung, Komplikationen
	MRT	W	Diagnose, OP- / Interventionsplanung, Komplikationen insbesondere bei Kontraindikationen gegen iodhaltiges KM
	TEE	W	Erkrankungsnachweis, OP- / Interventionsplanung, Komplikationen
E12 Obere Einflusstauung	US (FKDS)	P	Thrombosenachweis und -ausdehnung, DD, VK
	Rö Thorax	P	DD-Zuordnung der Thromboseursache, falls nicht direkt CT indiziert
	Spiral-CT / MRT	W	Mediastinale Thromboseausdehnung, Klärung der Ursache (TU-Nachweis)
	Phlebographie	S	Mediastinale Thromboseausdehnung, besonders bei geplanter Intervention
E13 Darstellung des tiefen Beinvenensystems (Thromboseverdacht, postthrombotisches Syndrom)	US (FKDS)	P	Thrombosenachweis und -ausdehnung, DD, VK
	Phlebographie	P	Falls FKDS nicht verfügbar oder Aussagekraft eingeschränkt
	MRA	S	Falls Phlebographie und FKDS technisch nicht durchführbar
E14 Varikosis	US (FKDS)	P	
	Phlebographie	W	Ergänzung der US-Diagnostik
E15 periphere arterielle Verschlusskrankheit	US (FKDS) oder CW-Doppler mit Verschlussdruckmessung	P	
	Angiographie	W	
	MRA	S	Falls Angiographie technisch nicht durchführbar

F. Thorax			
P: Primäruntersuchung	W: Weiterführende Untersuchung	S: Spezialverfahren	N: Nicht indiziert
Klinische Fragestellung	Bildgebendes Untersuchungsverfahren	Grad der Empfehlung	Kommentar
F1 Infektion der oberen Atemwege	Rö Thorax	P	V.a. pulmonale Beteiligung
	Spiral-CT	W	Bei immunsupprimierten Patienten oder V.a. Komplikation
F2 Pneumonie (bei Kindern siehe M26)	Rö Thorax	P	Nur bei klinisch schwerer Pneumonie oder sekundärer Pneumonie
	US	W	Nachweis und DD eines Ergusses
	Spiral-CT	W	Bei allen Patienten mit stationär behandlungsbedürftiger Pneumonie, bei immunsupprimierten Patienten mit normalem Rö-Befund, bei V.a. Komplikationen
F3 Chronischer Husten COPD (Chronic Obstructive Pulmonary Disease)	Rö Thorax	P	Bei Erstdiagnose oder Änderung der Symptomatik; falls nicht ein CT primär indiziert ist
	Spiral-CT	P	V.a. Bronchiektasen
	Spiral-CT	W	Bei pathologischem Rö-Befund
F4 Dyspnoe	Rö Thorax	P	Primäre kardiologische Abklärung
	TTE	P	
	Spiral-CT	W	Bei pathologischem Rö-Befund, abhängig von der Anamnese auch bei normalem Rö-Befund
	Nuk	W	Lungen-Perfusionsszintigraphie: Bei V.a. Lungenembolie
F5 Asthma Emphysem	Rö Thorax	P	Bei Erstdiagnose oder Änderung der Symptomatik
	CT	W	Bevorzugt Spiral-CT
F6 Lungenfibrose / Pneumokoniose (interstitielle Lungenerkrankung)	Rö Thorax	P	Bei Erstdiagnose sowie zur Verlaufsuntersuchung
	Spiral-CT / HR-CT	P	Diagnose, genaue Darstellung der Morphologie. Zur alleinigen DD interstitieller Erkrankungen reicht dünne Schicht in 10 bis 20 cm Abstand (Dosisreduktion)
F7 Hämoptysen	Rö Thorax	P	Lungen-Perfusionsszintigraphie: Ausschluss einer Lungenembolie
	Nuk	W	
	Spiral-CT	W	

F. Thorax

P: Primäruntersuchung

W: Weiterführende Untersuchung

S: Spezialverfahren

N: Nicht indiziert

Klinische Fragestellung	Bildgebendes Untersuchungsverfahren	Grad der Empfehlung	Kommentar
F8 Primärer Lungentumor			
präoperativ	Rö Thorax	N	Wenn kein V.a. eine kardiopulmonale Erkrankung besteht
Nachweis	Rö Thorax	P	
Nachweis, T-, N- und M-Staging	Spiral-CT	P	Topographie vor OP, V.a. lokoregionäre Komplikationen
	MRT	W	Bei V.a. Pancoast-Tumor oder bei V.a. T4 TU
	Nuk	P	Bei NSCLC vor geplanter OP
		W	FDG-PET: DD unklarer solitärer Rundherd; weitere Herde, LK Staging, Fernmetastasen; Perfusions-/ Ventilations-Szintigraphie: zur OP-Planung (seitengetrennte Lungenfunktion)
	US	W	Ultraschall des Halses zum N-Staging beim Bronchialkarzinom
M-Staging / Re-Staging (extrathorakal)	MRT Hirn	P	Abhängig von der Histologie des Primärtumors
	CT Hirn	W	Bei klinischer Symptomatik
	US Abdomen	P	
	CT Abdomen	W	Nur bei klinischer Symptomatik
	Nuk	W	Skelett-GKS: Knochenmetastasen, FDG-PET: andere Fernmetastasen
	VK Rö Thorax	P	Evtl. bei therapeutischen Konsequenzen
	Spiral-CT	W	
F9 Lungenmetastasen bei extrathorakalem Primärtumor	Rö Thorax	P	
	Spiral-CT	W	Bei therapeutischer Konsequenz des Metastasennachweises
	US	W	Ultraschall Abdomen zum Nachweis von Lebermetastasen bei CUP-Syndrom, ggf. auch des Primärtumors
	Nuk	S	FDG-PET zur Tumorsuche bei unbekanntem Primärtumor

F. Thorax			
P: Primäruntersuchung	W: Weiterführende Untersuchung	S: Spezialverfahren	N: Nicht indiziert
Klinische Fragestellung	Bildgebendes Untersuchungsverfahren	Grad der Empfehlung	Kommentar
F10 Mediastinaltumor (Primärtumor, LK-Metastase, LK-Neoplasie, Pseudo-Tumor) Primärdiagnostik	Rö Thorax	P	Bei ungerichtetem V.a. eine thorakale Pathologie
	Spiral-CT	P	Bei V.a. einen Mediastinaltumor, DD-Zuordnung eines pathologischen RÖ-Befundes
	MRT	W	
	US Abdomen	W	Staging: Metastasen in Oberbauchorganen und Retroperitoneum
	Nuk	W	FDG-PET: Staging, Therapiekontrolle
	VK Spiral-CT	P	Bei Therapierelevanz
	Nuk	W	GKS-Skelett, FDG-PET
F11 Pleuraerguss	Rö Thorax	P	
	US	P	Sensitiver Nachweis, Drainageplanung, VK
	Spiral-CT	W	Drainageplanung, V.a. pleurales Malignom oder Empyem
F12 Pleuraerguss, Empyem	Rö Thorax	P	
	US	P	Sensitiverer Nachweis von Flüssigkeit, Differenzierung solider Strukturen
	Spiral-CT	W	Sensitiverer Nachweis von (gekammerter) Flüssigkeit, Differenzierung solider Strukturen
F13 Pneumothorax	Rö Thorax	P	
	Spiral-CT	S	Bei Rezidiv zum Ausschluss Emphyseblasen, Lungenzyste
F14 Präoperative Diagnostik	Rö Thorax	P	Vor kardiopulmonaler OP, bei anamnestisch bekannter Lungenerkrankung, Tumoranamnese, Alter >55 Jahre (Nicht-Raucher), Alter >45 Jahre (Raucher)
F15 Dialysepatient	Rö Thorax	P	Primär und bei Änderung der klinischen Situation
F16 Thoraxwandprozess/ Pancoast-TU	Rö Thorax	P	
	CT	W	Nachweis der Infiltrationstiefe (Therapie-Planung)
	MRT	W	Nachweis der Infiltrationstiefe (Therapie-Planung); MRT sollte wegen der besseren Abgrenzung der Weichteile bevorzugt werden
	US	W	Zur direkten Darstellung des Thoraxwandprozesses
	Nuk	S	Ausdehnung, Staging (Skelett-GKS, FDG-PET)

F. Thorax

P: Primäruntersuchung

W: Weiterführende Untersuchung

S: Spezialverfahren

N: Nicht indiziert

Klinische Fragestellung	Bildgebendes Untersuchungsverfahren	Grad der Empfehlung	Kommentar
F17 Thoraxtrauma klinisch stabil	Rö Thorax	P	Ausschluss Pneumothorax
	US	P	Nachweis von Hämatothorax, Thoraxwandhämatomen, begleitenden Verletzungen von Oberbauchorganen
	Rö Skelett	P	V.a. Rippenfrakturen
	CT	W	
F18 Thoraxtrauma klinisch instabil	Rö Thorax	P	Nur bei nicht vorhandenem CT
	CT	P	
	TTE	W	V.a. Ventrikeltamponade

G. Verdauungssystem

Magen-Darmtrakt

P: Primäruntersuchung

W: Weiterführende Untersuchung

S: Spezialverfahren

N: Nicht indiziert

Klinische Fragestellung	Bildgebendes Untersuchungsverfahren	Grad der Empfehlung	Kommentar
G1 Schluckbeschwerden	Ösophago- gramm	P	Lokalisation einer Ösophagusveränderung
	Videofluoro- skopie	P	V.a. Schluckstörung V.a. Aspiration
	US	P	Bei Schluckbeschwerden, z.B. aufgrund einer Struma
	Nuk	S	Ösophagus-Szintigraphie: Transportstörung, Reflux
G2 Thoraxschmerzen: Verdacht auf Hiatushernie oder Refluxösophagitis	Ösophago- gramm	W	In Abh. von der klinischen Symptomatik. Meist prä OP
G3 Ösophagusperforation	Ösophago- gramm mit wasserlös- lichem KM	P	
	CT	W	V.a. Komplikationen
G4 Akute gastrointestinale Blutung: Hämatemesis	CT	W	Nicht konklusive Endoskopie
	Nuk	W	Nachweis der Blutungsquelle; Blutungsraten ab 0,1 ml/min können festgestellt werden
	Angiographie	S	Bei Planung eines chirurgischen Eingriffs oder einer Intervention
	Rö Abdomen	N	Ohne diagnostischen Wert. Endoskopie !
	Colon-KE	N	Ohne diagnostischen Wert. Endoskopie !
G5 Uncharakteristische Verdauungsstörungen	Bildgebende Untersuchung	N	Primäre Abklärung durch Gastroenterologie; Bildgebung erst nach genauer Fragestellung
	US	P	Nachweis von Befunden außerhalb der Hohlorgane
	Rö MDP	W	Nur wenn Endoskopie nicht möglich
G6 Verlaufskontrolle nach Ulkus	Rö MDP	W	Bei persistierenden Beschwerden ergänzend zur Endoskopie
G7 Unmittelbar postoperativ	Rö MDP	P	Ausschluss Anastomoseninsuffizienz mit wasserlöslichen KM
G8 Früherer chirurgischer Eingriff im oberen Magen- Darmtrakt	Rö MDP	S	z.B. Syndrom der zuführenden Schlinge
	CT	S	Intra- / extraluminale Veränderungen

G. Verdauungssystem

Magen-Darmtrakt

P: Primäruntersuchung

W: Weiterführende Untersuchung

S: Spezialverfahren

N: Nicht indiziert

Klinische Fragestellung	Bildgebendes Untersuchungsverfahren	Grad der Empfehlung	Kommentar
G9 Intestinaler Blutverlust, chronisch oder rezidivierend, okkulte Blutung	DDK	W	Erst nach negativer Gastroskopie und Koloskopie
	Nuk	W	Sequenzszintigraphie mit markierten Erythrozyten: Nachweis von Blutungen ab 0,1 ml/min, besonders intermittierende okkulte Blutungen
	CT / MRT oral oder Enteroklysma	W	Wenn andere Verfahren kein Ergebnis bzw. ergänzend zu DDK
G10 Akute Abdominalschmerzen Perforation - Obstruktion	Rö Abdomen	P	Nachweis freier Luft, Ileus, Konkremente
	US	P	u.a. Konkremente, freie Flüssigkeit, freie Luft, Ileus
	CT	W	Bei nicht konklusivem Rö / US, Lokalisation / Ursache
G11 Dünndarmileus	Rö Abdomen	P	DD Ileus-Subileus
	US ggf. FKDS	P	Dilatierte Darmschlingen, Motilität, Wandschwellung, Perfusion, Fluss in den Mesenterialgefäßen
	CT	P	Bes. bei ausgeprägter klinischer Symptomatik, ggf. CT-Angiographie zum Ausschluss einer mesenterialen Ischämie
	DDK	W	Ursache - Ort der Obstruktion
G12 Dünndarmobstruktion: chronisch oder rezidivierend	DDK	P	Enteroklysma ist die Untersuchung der Wahl
	US (+ FKDS)	P	Dilatierte Schlingen, freie Flüssigkeit, Adhäsion, Perfusion
	CT	W	Intra- / extraluminale Veränderungen
G13 Verdacht auf entzündliche Erkrankung des Dünndarms (z.B. M. Crohn)	DDK	P	Lokalisation des Befalls, Fistelsysteme
	US	P	Lokalisation des Befalls, intra- / extraluminale Prozesse (Abszess)
	MRT	P	Lokalisation / Ausdehnung (Fistelsysteme), bes. VK bei jüngeren Patienten
	CT	W	Intra- / extraluminale Veränderungen, Komplikationen (Fistelsysteme)
	Nuk	S	Entzündungs-Szintigraphie mit markierten Leukozyten: Entzündungslokalisation, Floridität

G. Verdauungssystem			
Magen-Darmtrakt			
P: Primäruntersuchung		W: Weiterführende Untersuchung	
		S: Spezialverfahren	
		N: Nicht indiziert	
Klinische Fragestellung	Bildgebendes Untersuchungsverfahren	Grad der Empfehlung	Kommentar
G14 Dickdarntumoren oder entzündliche Darmerkrankung: Schmerzen, Blutung, Veränderungen der Defäkationsgewohnheiten usw.	Colon-KE oder MR- bzw. CT-Kolonographie	P	Alternative zur Koloskopie. Vorteil: komplette Darstellung des Organs. Nachteil: keine Histologie, komplette Darmreinigung erforderlich. Cave: Nach vorausgegangener tiefer Biopsie zeitlicher Abstand von mindestens 7 Tagen!
	CT	W	Intra- / extraluminale Ausbreitung, Metastasen
	Nuk	W	FDG-PET bei Tumormarkeranstieg, Re-Staging Frühdiagnostik von Lokalrezidiv, LK- und Fernmetastasen
	Nuk	S	Entzündungs-Szintigraphie: Entzündungslokalisation
G15 Dickdarmileus: akut	Rö Abdomen	P	Nachweis
	CT	P	Ursache, intra- / extraluminale Veränderungen
	Colon-KE mit wasserlöslichem KM	W	DD Stenose-Pseudoobstruktion
G16 Entzündliche Darmerkrankung des Kolons	Rö Abdomen	P	Zur Beurteilung meist nicht ausreichend
	CT	P	
	Colon-KE	W	Cave: Perforation bei tox. Megacolon!
	Nuk	S	Entzündungs-Szintigraphie: Lokalisation, Floridität
G17 Entzündliche Darmerkrankung des Kolons: Verlaufskontrolle	Colon-KE CT- oder MR-Kolonographie	W	Nur wenn Endoskopie nicht möglich, bzw. zur Darstellung von Fistelsystemen
Allgemeine abdominelle Beschwerden			
G18 Akuter Unterbauchschmerz	US	P	Appendizitis, Abszess, Sigmadivertikulitis, gyn. Prozesse
	Rö Abdomen	W	Zu unspezifisch
G19 Palpable Raumforderung	US	P	Basisuntersuchung
	MRT	W	Bei Jugendlichen und Kindern
	CT	W	Bei Erwachsenen
G20 Malabsorption	DDK	W	V.a. Jejunum-Divertikulose, bei unauffälligem / nicht eindeutigem Biopsiefund, Sprue u.a.
	Nuk	W	Spezielle Resorptions-Tests (SEHCAT-Test)
	CT	S	V.a. Lymphom

G. Verdauungssystem

Allgemeine abdominelle Beschwerden

P: Primäruntersuchung W: Weiterführende Untersuchung S: Spezialverfahren N: Nicht indiziert

Klinische Fragestellung	Bildgebendes Untersuchungsverfahren	Grad der Empfehlung	Kommentar
G21 Appendizitis	Rö	N	Meist klin. Diagnose
	US	W	Primäre bildgebende Diagnostik
	CT	W	Nur bei unklarem US, V.a. Komplikation und DD-Tumor, Adipositas
G22 Obstipation (bei Kindern siehe M39)	Rö Abdomen	N	In Abh. von der klinischen Symptomatik. Im Einzelfall bei therapierefraktärer Situation
	Kolon-KE, CT- oder MR- Kolonographie	W	V.a. Tumor als Ursache, wenn Koloskopie nicht möglich
	Rö	S	Kolontransferzeitbestimmung
G23 Abdominalsepsis; Pyrexie ungeklärter Ursache	US	P	Meist primär, häufig konklusiv, Intervention möglich
	CT	P	Definitive Aussage, Intervention möglich
	Nuk	S	Entzündungs-Szintigraphie. Nachweis okkultter Abszesse, auch anderer Infektionen

Leber, Gallenblase und Pankreas

G24 Lebermetastasen	US	P	Basisuntersuchung, Biopsie möglich
	CT	P	Vor Therapie zur genauen Bestimmung des Ausmaßes und genauer Lokalisation; ggf. auch zur Intervention (Thermoablation)
	MRT	W	Gleichwertig mit CT, DD unklarer Läsionen Mit leberspez. KM vor geplanter Resektion
	US mit KM	W	Bei entsprechender Expertise sensitiver als nativer US, DD zu benignen Leberherden
	Nuk	W	FDG-PET bei unklarem Befund nach CT / MRT (Cup-Syndrom s. Onkologie), DD zu benignen Leberherden
G25 Hämangiom, FNH, Adenom, solitärer Leberherd	US	P	
	CT	W	Nicht konklusiver US, weitere Herde?
	MRT	W	Alternativ zum CT oder bei unklarem CT-Befund
	US mit KM	W	DD und Unterscheidung von malignen Herden
	Nuk	W	Hepatobiliäre Sequenzszintigraphie zur Abklärung benigner Leberherde
	Nuk	W	FDG-PET bei unklarem Befund nach CT / MRT (Cup-Syndrom s. Onkologie), DD zu benignen Leberherden

G. Verdauungssystem

Leber, Gallenblase und Pankreas

P: Primäruntersuchung

W: Weiterführende Untersuchung

S: Spezialverfahren

N: Nicht indiziert

Klinische Fragestellung	Bildgebendes Untersuchungsverfahren	Grad der Empfehlung	Kommentar
G26 Ikterus Gallengangerkrankung	US	P	Basisuntersuchung, Lokalisation der Höhe der Obstruktion
	CT	W	Nicht konklusiver US
	ERCP	W	Besonders, wenn Interventionen geplant sind
	MRT / MRCP	W	Wenn ERCP nicht primär indiziert
	Nuk	W	Hepatobiliäre Sequenzszintigraphie: Nur bei Kontraindikation zu KM-Untersuchung
	Rö i.v. Cholangio- graphie	N	
G27 Gallenblasenerkrankung	US	P	Basisuntersuchung
	CT / MRT	W	Bei Tumorverdacht oder Komplikation
	Rö Galle	N	
G28 Pankreatitis: akut	US	P	DD: biliäre Pankreatitis-Entscheidung zur ERCP
	CT	P	Nachweis von Nekrosen, Fisteln, Verkalkungen, Karzinom als Ursache
	MRT / MRCP	P	V.a. biliäre Genese, Beurteilung Pankreasgang
G29 Pankreatitis: chronisch	Rö	P	Zum Nachweis von Kalzifikationen
	US oder CT	P	US kann bei schlanken Patienten einen definitiven Befund erbringen; effektiver Nachweis von Kalzifikationen mittels CT
	MRCP	W	Gang-Morphologie bei primär diagnostischer Fragestellung
	Nuk	W	FDG-PET: DD Pankreatitis-Tumor (nach CT / MRT)
G30 Postoperatives Gallengangsrückfluss	US	P	Genaue anatomische Lokalisation der Flüssigkeitsansammlung
	MRT / MRCP	W	Lokalisation der Austrittsstelle, wenn nicht primär ERCP geplant
	CT	S	Wenn US / MRT nach i.v. Gabe von gallengängigem Kontrastmittel nicht konklusiv sind

G. Verdauungssystem

Leber, Gallenblase und Pankreas

P: Primäruntersuchung

W: Weiterführende Untersuchung

S: Spezialverfahren

N: Nicht indiziert

Klinische Fragestellung	Bildgebendes Untersuchungsverfahren	Grad der Empfehlung	Kommentar
G31 Pankreastumor	US	P	Nachweis von Tumor, Metastasen und Aszites
	CT / MRT	P	Bei V.a. Pankreastumor
	US endoskopisch	W	Teilweise Darstellung von kleinen Tumoren. Möglichkeit der endoskopisch geführten Biopsie
	Nuk	W	FDG-PET: DD Karzinom und Pankreatitis, Staging einschließlich Fernmetastasen
G32 Endokrin aktive Tumoren GEP (Gastro-Entero-Pankreatische neuroendokrine Tumoren)	US	P	Nachweis von Tumoren in der Duodenalwand schwierig
	CT / MRT	P	Wenn möglich MRT, da sensitiver als CT; ggf. auch MRA prä OP
	Nuk	W	Oktreotid GKS u. SPECT; ggf. DOTATOC-PET, Skelett-GKS

H. Urologisches System, Nebennieren und Urogenitaltrakt

P: Primäruntersuchung W: Weiterführende Untersuchung S: Spezialverfahren N: Nicht indiziert

Klinische Fragestellung	Bildgebendes Untersuchungsverfahren	Grad der Empfehlung	Kommentar
H1 Makro- oder Mikrohämaturie. Proteingehalt <100mg/dl (bei Kindern siehe M46)	US, IVP	P	Routinemäßig müssen US+IVP simultan eingesetzt werden, ergänzt durch Zystoskopie
	CT / MRT	W	Ergänzend bei TU-Verdacht
H2 Hypertonie ohne Nierenerkrankung, Hypertonie bei jungen Patienten	IVP	N	
	US (FKDS)	P	Sensitivität der FKDS nicht ausreichend zum Ausschluss einer NAST
	Nuk	W	Nieren-Funktionsszintigraphie: Hinweis der hämodynamischen Relevanz einer NAST mit Captopril
	CTA / MRA	W	Morphologischer Nachweis einer NAST
H3 Nierenversagen, akut	DSA	W	Bei geplanter Intervention
	Rö Abdomen IVP	N	Statt dessen FKDS oder Nuk
	Nativ-CT / -MRT	N	
	US mit FKDS	P	Organgröße, Parenchymveränderungen
H4 Nierenversagen, chronisch	Nuk	W	Nieren-Funktionsszintigraphie: Nierenvitalität, -funktion
	IVP Rö Abdomen	N	
	US mit FKDS	P	Organgröße, Parenchymveränderungen, ggf. Nierenarterienstenose
	Nativ-CT / -MRT	S	ggf. Eingrenzung der DD, z.B. Konkremente
H5 Nierenkolik, akuter Flankenschmerz (bei Kindern siehe M47)	US	P	Nachweis einer Dilatation des NBKS, ggf. Steinnachweis
	CT	W	Zunehmend auch als Primäruntersuchung eingesetzt, da alle DD klärbar. Bei V.a. Konkremente erste CT-Serie nativ
	IVP	W	Nur bei normaler Nierenfunktion, Höhe der Abfluss- behinderung
	Nuk	W	Seitengetrennte Funktionsdiagnostik, DD obstruktive / funktionelle Störung

H. Urologisches System, Nebennieren und Urogenitaltrakt

P: Primäruntersuchung W: Weiterführende Untersuchung S: Spezialverfahren N: Nicht indiziert

Klinische Fragestellung	Bildgebendes Untersuchungsverfahren	Grad der Empfehlung	Kommentar
H6 Asymptomatische Nierensteine	US	Zufallsbefund	Bei Uretersteinen häufig keine Steinlokalisierung, Weite des NBKS
	Rö Abdomen	N	
	Nuk	N	
H7 RF der NN (bei Kindern siehe M40)	US	P	Darstellung rechts zuverlässig, links unsicher
	CT / MRT	P	Bei klinischem oder sonographischem V.a. eine RF der NN
	Nuk	W	Spez. Tracer für NN-Mark oder -Rinde; Untersuchungsdauer bis 1 Woche ! Hormonale Aktivität, ektope TU-Lokalisation
H8 RF der Niere (bei Kindern siehe M40)	IVP	N	Statt IVP ggf. Abdomenübersicht nach CT oder Rekonstruktion aus CT / MRT-Daten
	US	P	TU-Nachweis, DD zystisch / solide RF, geringe Spezifität
	CT / MRT	W	TU-Nachweis, bei jedem sonographischen Verdacht DD-Klärung, präoperatives Staging inkl. venöser TU-Thrombus
	Nuk	W	Skelett-GKS: Staging Knochenmetastasen
	DSA	S	Nur bei geplanter organerhaltender OP, präoperative / palliative Embolisation
H9 RF Nierenbecken / Ureter / Blase (bei Kindern siehe M44)	US	P	Harnstau, TU-Nachweis, DD-Klärung
	IVP	P	Zweittumoren der oberen ableitenden Harnwege
	CT / MRT	W	TU-Nachweis, DD-Zuordnung, präoperatives Staging
	Nuk	W	Skelett-GKS: Knochenmetastasen, Skelettmetastasen
	retrograde Ureteropyelographie	W	Zweittumoren der oberen ableitenden Harnwege
H10 Harnwegsinfekt akut, komplizierte Pyelonephritis (bei Kindern siehe M45)	US	P	Nachweis / Ausschluss Harnstau
	IVP	W	Indiziert bei Obstruktion
	CT	W	Entzündliche Parenchyminfiltrationen, DD-Zuordnung, perirenale Komplikationen
	Nuk	W	Seitengetrennte Nierenfunktion (VK)
H11 Harnwegsinfekt, chronisch (bei Kindern siehe M45)	US	P	Eingrenzung der DD, Harnstau
	CT / MRT	W	Indiziert insbesondere bei Uro-TBC und vermuteten perirenal Komplikationen
	Nuk	W	Nierenfunktion im Seitenvergleich
	IVP	N	

H. Urologisches System, Nebennieren und Urogenitaltrakt

P: Primäruntersuchung W: Weiterführende Untersuchung S: Spezialverfahren N: Nicht indiziert

Klinische Fragestellung	Bildgebendes Untersuchungsverfahren	Grad der Empfehlung	Kommentar
H12 Prostataerkrankungen inkl. Carcinom	US	P	Transkutaner US: Harnstau, Restharn. Transrektaler US + transrektale Punktion: Pathologie Prostata ?
	IVP	W	Je nach urologischer Strategie zur Dokumentation Restharn / Stauung etc.
	CT / MRT	W	Abdomen / Becken: präoperatives Staging bei Carcinom (MRT ggf. mit Endorektalspule)
	Nuk	W	Skelett-GKS: Knochenmetastasen bei gesichertem Carcinom bei PSA-Erhöhung
	Nuk	S	Cholin-PET: LK- und Fernmetastasen
H13 RF Scrotum / Hoden	US	P	Erkrankungsnachweis, DD solider vs zystischer TU und testikulärer vs epidydimidaler Prozess, obligat bei jedem unklaren Tastbefund
	CT	P	Abdomen / Becken: präoperatives Staging
	MRT	W	Lokal: bei nicht konklusivem US-Befund. Alternativ: sofortige OP
	Nuk	S	FDG-PET: Staging, LK- und Fernmetastasen
Hodentorsion	FKDS	W	Meist klin. Diagnose
H14 Vesikoureteraler Reflux (diagnostisches Vorgehen wie bei Kindern, siehe M45)			
H15 Urethralstenose	Urethrographie	P	Präoperative Darstellung
H16 Harnverhalt Retroperitoneales Trauma (Niere)	US	P	Beurteilung Harnblase und vorgeschaltete Harnwege
	CT	P	Nachweis und DD-Zuordnung
H17 Transplantatniere Spenderniere (Lebendspende)	US	P	Morphologie, Durchblutung
	CE-MRA	W	präoperative Anatomie
	Nuk	W	Funktionsszintigraphie: Funktion, Vitalität
	US	P	Morphologie
	Nuk	P	Seitengetrennte Funktion

I. Gynäkologie und Geburtshilfe

Anmerkung: Es sollte in allen Einrichtungen, die US durchführen, eine transvaginale US-Ausrüstung verfügbar sein.

P: Primäruntersuchung

W: Weiterführende Untersuchung

S: Spezialverfahren

N: Nicht indiziert

Klinische Fragestellung	Bildgebendes Untersuchungsverfahren	Grad der Empfehlung	Kommentar
I1 Vorsorgeuntersuchung in der Schwangerschaft	US	P	Info über Termine und Missbildungen
I2 Vermutete Schwangerschaft	US	W	Besser Schwangerschaftstest. Bei Verdacht auf molare Schwangerschaft sinnvoll
I3 Verdacht auf Extrauterinschwangerschaft	US	P	Transvaginaler-US
I4 Verdacht lebensunfähiger Fetus	US	P	
I5 Verdacht auf Raumforderung im Beckenraum	US	P	Kombination transvaginaler + transabdominaler US
	MRT	W	
	CT	W	Bei Nichtverfügbarkeit von MRT
I6 Schmerzen im Beckenraum	US	P	Wenn klinische Untersuchung schwierig oder unmöglich
	MRT / CT	W	Wenn US-Bedingungen eingeschränkt
I7 Endometriose	MRT	W	Bevorzugt Laparoskopie, MRT nur für Nachweis von Endometriosezysten geeignet
I8 Verlust Intrauterinpeßsar (IUP)	US	P	
	Rö	W	Wenn das IUP im US nicht zu sehen
I9 Wiederholte Fehlgeburten	US	P	Fehlbildungen
	MRT	W	Ergänzung US
	Rö	S	Hysterosalpingographie
I10 Verdacht Missverhältnis Kopf / Becken	CT	N	
	MRT	W	Wichtigstes Verfahren
	Rö Pelvimetrie	W	Bei Kontraindikation zur MRT

I. Gynäkologie und Geburtshilfe

Anmerkung: Es sollte in allen Einrichtungen, die US durchführen, eine transvaginale US-Ausrüstung verfügbar sein.

Diagnose, Staging und Verlaufskontrolle einiger häufiger gynäkologischer Primärmalignome:

P: Primäruntersuchung W: Weiterführende Untersuchung S: Spezialverfahren N: Nicht indiziert

Klinische Fragestellung	Bildgebendes Untersuchungsverfahren	Grad der Empfehlung	Kommentar	
I11 Ovarialkarzinom	Diagnose	US	P	Primärdiagnostik mittels US (einschl. transvaginal mit Doppler), Laparoskopie oder Laparotomie. Bei abdominalen Symptomen evtl. Diagnose mittels CT oder MRT
	Staging	MRT	W	MRT für die DD von Raumforderungen geeignet
		CT / MRT/ US Abdomen	W	Das primäre Staging erfolgt durch Laparoskopie, zusätzlich häufig CT, MRT oder US notwendig
		Nuk	W	Skelett-GKS, FDG-PET: Staging bei V.a. Fernmetastasen
	Nachsorge	US Abdomen	P	Leber- oder LK-Metastasen, Aszites
		CT	W	Zum Nachweis eines Rezidivs
		Nuk	W	FDG-PET: Lokalrezidiv, LK- und Fernmetastasen
I12 Uterus: Zervixkarzinom	Diagnose	MRT	N	Gewöhnlich klinische Diagnose
	Staging	MRT	W	MRT liefert einen besseren Nachweis des Tumors und der lokalen Ausbreitung. Die paraaortalen LK und die Ureteren müssen ebenfalls untersucht werden. MRT ist die Methode der Wahl nach Trachelektomie
	Nachsorge	CT / US	W	Leber-, LK- und Fernmetastasen
		Nuk	S	FDG-PET für Bestrahlungsplanung
		US	P	Leber-, LK- und Fernmetastasen
		MRT / CT	W	Bei nicht konklusivem US im Abdomen, zur Nachsorge des Lokalbefundes bei fortgeschrittenen Tumoren
	Rezidiv	MRT / CT	W	MRT liefert bessere Informationen bei Tumoren im Beckenraum. Biopsie ist im CT leichter möglich
I13 Uterus: Korpuskarzinom (Endometriumkarzinom)	Diagnose	US	P	Nachweis einer Raumforderung, Diagnose durch Kürettage
	Staging	MRT / CT	W	CT nur bei Kontraindikation zur MRT
		US / CT	W	Leber- und LK-Metastasen
		MRT	W	MRT ist zur Beurteilung der myometrialen Infiltrationstiefe geeignet
		Nuk	S	FDG-PET für Bestrahlungsplanung

J. Brusterkrankung				
Asymptomatische Patientinnen / Vorsorge				
P: Primäruntersuchung		W: Weiterführende Untersuchung	S: Spezialverfahren	
			N: Nicht indiziert	
Klinische Fragestellung	Bildgebendes Untersuchungsverfahren	Grad der Empfehlung	Kommentar	
J1 Asymptomatische Patientinnen unter 50. und ab 70. Lebensjahr	Mammographie	N	Regelmäßige klinische Untersuchung und Anleitung zur Selbstuntersuchung	
J2 Asymptomatische Patientinnen ab 50. - 69. Lebensjahr	Mammographie	P	Im Rahmen des deutschen Brustkrebs-Früherkennungsprogramms (Mammographie-Screening); alle 2 Jahre,	
	US	W	Zusatzuntersuchung bei unklarem Mammographiebefund und sonstigen Indikationen	
J3 Risikofamilien ¹ Intermediäres Risiko Früherkennungsuntersuchungen	Ab dem 25. Lebensjahr (bzw. 5 Jahre vor dem frühesten Erkrankungsalter der Familie)	Mammographie	N	Monatliche Selbstuntersuchung der Brust, halbjährliche Tastuntersuchung durch den Arzt
		US	P	Halbjährlich
	Ab dem 30. Lebensjahr (oder ab dem 35. Lebensjahr, abhängig von der Brustdrüsendichte) ²	Mammographie	P	Jährlich
		US	P	Jährlich
	Ab dem 40. Lebensjahr	Mammographie	P	Jährlich
		US	W	Jährlich
	Zwischen dem 25. und 50. Lebensjahr	MRT	W	Bei unklaren Ultraschall- / Mammographie-Befunden

¹ Verbundprojekt der Deutsche Krebshilfe: Information „Familiärer Brust- und Eierstockkrebs“
(www.krebshilfe.de/fileadmin/Inhalte/Downloads/PDFs/Broschueren-diverse/181_familiaerer-brustkrebs.pdf)

Definition Risikofamilien:

- Mindestens zwei Frauen der Familie (z.B. Mutter, Schwester, Tochter oder selbst erkrankt) mit Brust- und/oder Eierstockkrebs; wobei mindestens eine Frau zum Zeitpunkt der Erkrankung unter 50 Jahre alt ist.
- Eine Frau der Familie (Mutter, Schwester, Tochter oder selbst erkrankt) mit einseitigem Brustkrebs, wobei die Erkrankung im Alter von 30 Jahren oder früher aufgetreten ist.
- Eine Frau der Familie (Mutter, Schwester, Tochter oder selbst erkrankt) mit beidseitigem Brustkrebs, wobei die Erkrankung im Alter von 40 Jahren oder früher aufgetreten ist.
- Eine Frau der Familie (Mutter, Schwester, Tochter oder selbst erkrankt) mit Eierstockkrebs, wobei die Erkrankung im Alter von 40 Jahren oder früher aufgetreten ist.
- Eine Frau der Familie (Mutter, Schwester, Tochter oder selbst erkrankt), bei der Brust- und Eierstockkrebs aufgetreten sind.
- Ein männlicher Verwandter mit Brustkrebs.

² Bei Frauen zwischen dem 30. und 35. Lebensjahr sollte nach der ersten Mammographie an der Brustdrüsendichte entschieden werden, ob zuerst eine Mammographie und dann unter Kenntnis des Mammographiebefundes eine gezielte Ultraschalluntersuchung erfolgt, oder ob primär eine Ultraschalluntersuchung erfolgt und danach optional eine Mammographie.

J. Brusterkrankung			
Asymptomatische Patientinnen / Vorsorge			
P: Primäruntersuchung		W: Weiterführende Untersuchung	S: Spezialverfahren
			N: Nicht indiziert
Klinische Fragestellung	Bildgebendes Untersuchungsverfahren	Grad der Empfehlung	Kommentar
J4 Hochrisiko-Patientinnen Ab dem 25. Lebensjahr (bzw. 5 Jahre vor dem frühesten Erkrankungsalter der Familie) lebenslang Ab dem 30. Lebensjahr lebenslang	Mammographie	N	Hochrisiko definiert als (s.a. Fußnote ¹ zu J3): (a) bekannte BRCA1/2 Mutation (b) persönliches Erkrankungsrisiko von mindestens 30% (c) Heterozygotenrisiko von mindestens 20% Monatliche Selbstuntersuchung der Brust. Halbjährliche Tastuntersuchung durch den Arzt
	US	P	Halbjährlich
	MRT	P	Alle 12 Monate. Die Kernspintomographie endet in der Regel mit dem 55. Lebensjahr oder bei Involution des Drüsenparenchyms (ACR Dichteindex I-II)
	Mammographie	P	Alle 12 Monate
J5 Unklarer, susp. Tastbefund, lok. Schmerz od. Retraktion unter 30. Lebensjahr	US	P	In jedem Falle
	Mammographie	W	In Abh. vom US, klin. Befund
	MRT	W	Wenn US und Mammographie nicht konklusiv sind
	perkutane bildgeb. gestützte Biopsie	W	In Abh. von US, Mammographie, MRT, klin. Befund
J6 Unklarer, susp. Tastbefund, lok. Schmerz od. Retraktion über 30. Lebensjahr	Mammographie	P	Ab 40. Lebensjahr
		W	Vor 40. Lebensjahr
	US	P	
	MRT	W	Wenn US und Mammographie nicht konklusiv sind
	perkutane bildgeb. gestützte Biopsie	W	In Abh. von US, Mammographie, MRT, klin. Befund
Symptomatische Patientinnen			
J7 Non-puerperale Entzündung / V.a. M. Paget	Mammographie	P	ggf. probatorische Antibiotikatherapie bei Entzündung
	US	P	ggf. dermatologische Begutachtung

J. Brusterkrankung			
Symptomatische Patientinnen			
P: Primäruntersuchung		W: Weiterführende Untersuchung	S: Spezialverfahren
			N: Nicht indiziert
Klinische Fragestellung	Bildgebendes Untersuchungsverfahren	Grad der Empfehlung	Kommentar
J8 Path. Sekretion (einseitig einzelne Gänge und / oder blutig, braun, wässrig oder zytolog. auffällig)	US	P	Auch Sekretzytologie entnehmen, die aber unzuverlässig ist Bei unauff. / unklarem US und Mammographie, bei path. Zytologie. Nicht bei beidseitiger Sekretion
	Mammographie	P	
	Galaktographie	W	
J9 Präoperatives Staging beim Mammakarzinom	Rö Thorax	P	Bei V.a. multizentrischen oder multifokalen Primärtumor Bei speziellem Metastasierungsverdacht Sentinel Lymphnode Darstellung
	US Abdomen	P	
	MRT	W	
	CT	W	
	Nuk	P	
J10 Mammaaugmentationsplastik (Aufbauplastik nach Mammakarzinom siehe J13)	US	P	Beurteilung der Implantatoberfläche bzw. von Restparenchym Bei Pat. ohne früheres Mammakarzinom / DCIS / Hochrisiko: MRT nur, wenn mit Mammographie und Ultraschall nicht zu klären
	Mammographie	P	
	Mamma-MRT	W	
Nachsorge nach Mammakarzinom			
J11 nach brusterhaltender Therapie	Mammographie	P	Halbj. bis 3 J. n. OP ipsilateral, jährlich kontralateral Im Rahmen der Nachsorge In Abh. von US und Mammographie, frühestens ab 1 Jahr nach Radiatio Skelett-GKS: Bei V.a. Skelettmetastasen FDG-PET: nach Ultraschall und MRT
	US	P	
	Mamma-MRT	W	
	Nuk	W	
J12 nach Ablatio	Mammographie	P	Jährlich kontralateral Zur Beurteilung der Thoraxwand Im Rahmen der Nachsorge Bei V.a. Thoraxwandrezidiv Skelett-GKS: Bei V.a. Skelettmetastasen FDG-PET: nach US und MRT
	US	P	
	US	W	
	CT / MRT	W	
	Nuk	W	

J. Brusterkrankung

Nachsorge nach Mammakarzinom

P: Primäruntersuchung W: Weiterführende Untersuchung S: Spezialverfahren N: Nicht indiziert

Klinische Fragestellung	Bildgebendes Untersuchungsverfahren	Grad der Empfehlung	Kommentar
J13 nach Aufbauplastik	US	P	Im Rahmen der Nachsorge
	Mammographie	W	Im Rahmen der Nachsorge
	Mamma-MRT	W	In Abh. von US und Mammographie frühestens ab ½ J. nach OP
	Nuk	W	Skelett-GKS: Bei V.a. Skelettmastasen FDG-PET: nach Mammographie, Ultraschall und MRT

K. Trauma

P: Primäruntersuchung

W: Weiterführende Untersuchung

S: Spezialverfahren

N: Nicht indiziert

Kopfverletzung allgemeine Vorbemerkungen:

Die Empfehlungen an dieser Stelle müssen erforderlichenfalls nach Konsultation eines neurochirurgischen Zentrums in Ihrer Region angepasst werden.

Die Kernfragen bei der Diagnose und Therapie von Kopfverletzungen sind:

Klinisch:

1. Liegen Anhaltspunkte für eine Hirnverletzung vor?
2. Liegen Anhaltspunkte für eine Schädelfraktur vor, und, wenn ja, sind Knochenfragmente in das Schädelinnere verlagert?
3. Sind andere Organsysteme / Körperregionen beteiligt?

Bei Verdacht auf Gefäßverletzungen sind spezielle Gefäßuntersuchungsverfahren erforderlich (s. E und N).

Behandlung:

1. Ist eine Hospitalisierung des Patienten zur Überwachung erforderlich?
2. Ist ein neurochirurgisches / neurologisches Gutachten erforderlich?

Nuklearmedizin allgemeine Vorbemerkungen:

In bestimmten Situationen, in denen das Frakturalter nicht bekannt ist, kann die Indikation zu einer Skelettszintigraphie bestehen, ebenso beim Polytrauma zum Nachweis bisher nicht bekannter Frakturen (S).

Kopf / Hirnschädel: geringes Risiko einer intrakraniellen Verletzung

Klinische Fragestellung	Bildgebendes Untersuchungsverfahren	Grad der Empfehlung	Kommentar
K1 • Voll orientiert • Keine Amnesie • Kein neurologisches Defizit • Keines der Kriterien aus K2 (bei Kindern siehe M10)	Rö Schädel	N	Diese Patienten werden gewöhnlich nach Hause geschickt mit Anweisungen bezüglich ihrer Kopfverletzung an eine verantwortliche Person.
	CT	W	Nur bei klinischer Verschlechterung

Kopf / Hirnschädel: mittelhohes Risiko einer intrakraniellen Verletzung

K2 • Bewusstlosigkeit oder Amnesie • adäquates Trauma • Hämatom der Kopfhaut, Schwellung oder Laceration bis auf den Knochen oder mit einer Größe von > 5 cm • Neurologische Symptomatik (einschl. Kopfschmerzen, zweimaligen oder häufigeren Erbrechen, erneut vorstellig) • Unzureichende Anamnese (Epilepsie / Alkohol / Kind usw.)	CT	P	Ausschluss einer cerebralen Verletzung. Wenn keine erwachsene Person verfügbar ist oder wenn eine Fraktur vorliegt, wird der Patient gewöhnlich stationär aufgenommen (zu nichtakzidentellen Verletzungen bei Kindern siehe Abschnitt M10)
	MRT	W	Ausschluss posttraumatischer Veränderungen
	Rö Schädel	N	

K. Trauma				
Kopf / Hirnschädel: hohes Risiko einer intrakraniellen Verletzung				
P: Primäruntersuchung		W: Weiterführende Untersuchung	S: Spezialverfahren	N: Nicht indiziert
Klinische Fragestellung	Bildgebendes Untersuchungsverfahren	Grad der Empfehlung	Kommentar	
K3 <ul style="list-style-type: none"> • Verdacht auf FK oder den Schädel penetrierende Verletzung • Desorientiert oder Bewusstseinsbeeinträchtigung • Fokale neurologische Symptomatik • Anfall • Nahtdehiszenz • Schädelfraktur • Liquor cerebrospinalis aus der Nase oder Liquor cerebrospinalis / Blut aus dem Ohr • Instabiler Allgemeinzustand, der eine Verlegung in eine Spezialabteilung erfordert • Zweifelhafte Diagnose 	CT MRT Nuk	P W S	Bei Hirnstammkontusion oder Scherverletzung Okkulte oder intermittierende Liquorfistel	
Kopf / Hirnschädel: sehr hohes Risiko einer intrakraniellen Verletzung				
K4 Wie K3 insbesondere wenn <ul style="list-style-type: none"> • Verschlechterung des Bewusstseins oder neurologische Symptome (z.B. Pupillenveränderungen) • Persistierende Verwirrung oder persistierendes Koma trotz Wiederbelebungsversuch • Spannung der Fontanelle oder Nahtsprengung • Offene oder penetrierende Verletzung • Biegungs- oder Impressionsfraktur • Schädelbasisfraktur 	CT	P	Dringliche Überweisung in die Spezialabteilung und Anästhesie indiziert , die nicht durch sonstige bildgebende Verfahren verzögert werden darf. CCT als Notfalluntersuchung (siehe K3)	
Kopf / Gesichtsschädel				
K5 Nasentrauma	Rö NNH-Nasenbein oder -Gesichtsschädel CT	W S	Nur nach gezielter fachärztlicher Anforderung	

K. Trauma			
Kopf / Gesichtsschädel			
P: Primäruntersuchung		W: Weiterführende Untersuchung	S: Spezialverfahren
			N: Nicht indiziert
Klinische Fragestellung	Bildgebendes Untersuchungsverfahren	Grad der Empfehlung	Kommentar
K6 Orbitatrauma: stumpfe Verletzung	CT	P	V.a. Blow-out-Fraktur
	Rö Gesichtsschädel	S	Nach gezielter fachärztlicher Anforderung oder CT nicht verfügbar
K7 Orbitatrauma: penetrierende Verletzung, V.a. intraorbitalen Fremdkörper	CT	P	Metalldichter FK, V.a. Fraktur (Niedrigdosis-CT)
	MRT	W	Weichteilverletzung
	Rö Gesichtsschädel	S	Wenn CT nicht verfügbar
K8 Mittelgesichtstrauma	CT	P	V.a. Fraktur, als Spiral-Dünnschicht-CT mit der Möglichkeit planarer und saggitaler Funktionen
	Rö Gesichtsschädel	P	Bei isoliertem Nasentrauma nach gezielter fachärztlicher Anforderung, wenn CT nicht verfügbar
	Nuk / MRT	S	Bei okkulten oder intermitt. Liquorzysten
K9 Unterkiefertrauma	Rö Unterkiefer / OPG	P	
Halswirbelsäule (HWS)			
K10 Patient ist bei Bewusstsein und weist eine isolierte knöcherne Verletzung der HWS auf	Rö HWS	P	Bei Patienten, auf die alle der folgenden Kriterien zutreffen: volles Bewusstsein, keine Vergiftung, keine Kopf- und/oder Verletzung, kein auffälliger neurologischer Befund, keine Nackenschmerzen und kein Druckschmerz
K11 Ausschluss HWS-Verletzung bei isolierter Kopfverletzung und Bewusstlosigkeit	Rö HWS	P	Ausschluss ossäre Verletzung einschließlich obere HWS Bei V.a. traum. Dissektion der Halsgefäße
	CT	P	
	US / MRT	W	
K12 Trauma: Vorliegen von Schmerzen, kein neurologisches Defizit	Rö HWS	P	Bei V.a. Dissektion der Halsgefäße Rö unklarer Befund, bzw. occipito-cervikaler oder cerviko-thorakaler Übergang nicht sicher abgebildet
	US	W	
	CT	W	
K13 Trauma: Vorliegen eines neurologischen Defizits	Rö HWS	P	Ausschluss / Nachweis einer Fraktur bei negativem oder unklarem Röntgen Verletzung des Myelons, Verletzung der Halsgefäße Ossäre-, diskoligamentäre Verletzung Bei V.a. Dissektion der Halsgefäße Bei Kontraindikation zur MRT
	CT	P	
	MRT	W	
	US	W	
	Myelo-CT	S	

K. Trauma			
Halswirbelsäule (HWS)			
P: Primäruntersuchung		W: Weiterführende Untersuchung	S: Spezialverfahren
			N: Nicht indiziert
Klinische Fragestellung	Bildgebendes Untersuchungsverfahren	Grad der Empfehlung	Kommentar
K14 Trauma: Vorliegen von Schmerzen, jedoch initial unauffälliger Befund; Verdacht auf Bänderverletzung	Rö HWS	W	In Abh. von der klinischen Symptomatik. Diskoligamentäre Instabilität
	MRT	W	s.o.
Brust- und Lendenwirbelsäule			
K15 Trauma: keine Schmerzen, kein neurologisches Defizit	Rö BWS/LWS	W	In Abh. von der klinischen Symptomatik
K16 Trauma: Vorliegen von Schmerzen, kein neurologisches Defizit oder Patient kann nicht evaluiert werden	Rö des schmerzhaften Bezirks	P	
	CT	W	V.a. WK-Fraktur. Zur Therapieplanung
	MRT	W	DD alte - frische Verletzung bei zweifelhaftem Befund; junge Patienten
K17 Trauma: Vorliegen eines neurologischen Defizits - Schmerzen	Rö	P	Wenn technisch möglich
	MRT	P	Verletzung des Myelon. Ossäre-, disakoligamentäre Verletzung
	CT	W	Bei Nachweis / Verdacht auf Fraktur zur genauen Beurteilung von eventueller OP
	Myelo-CT	S	Bei Kontraindikation zur MRT
Becken und Kreuzbein			
K18 Zustand nach Sturz. Patient kann ohne Hilfe nicht mehr aufstehen.	Rö des Beckens und laterales Rö der Hüfte	P	Abhängig von der Lokalisation der Schmerzen
	CT	W	Bei neg. Rö-Befund und persistierenden Beschwerden oder zur Planung von operativen Eingriffen
	MRT	W	Zum Ausschluss okkulten Frakturen bei negativem CT-Befund oder Weichteilverletzungen
K19 Urethralblutung und Beckenverletzung	Rö Becken	P	
	CT	W	Ausschluss Blasenruptur / ggf. Urethraverletzung
	Retrogrades Urethrogramm	W	Ausschluss Urethraverletzung (v.a. Männer)

K. Trauma			
Becken und Kreuzbein			
P: Primäruntersuchung		W: Weiterführende Untersuchung	S: Spezialverfahren
			N: Nicht indiziert
Klinische Fragestellung	Bildgebendes Untersuchungsverfahren	Grad der Empfehlung	Kommentar
K20 Trauma des Os coccygis oder Coccygodynie	Rö Os coccygis	W	In Abh. von der klinischen Symptomatik. Meist keine therapeutische Konsequenz
	MRT	W	Bei persistierenden Beschwerden
Obere Extremität			
K21 Schulterverletzung (s.a. D16)	Rö Schulter	P	
	US	P	V.a. Weichteilverletzung (z.B. Rotatorenmanschette)
	CT der Schulter	W	Unklarer knöcherner Befund. Komplexe Fraktur präoperativ
	MRT	W	Ausschluss occ. Fraktur / Weichteil-Verl. Bei unauff. Rö bzw. US und persistierenden Beschwerden
K22 Ellbogenverletzung	Rö Ellbogen	P	
	US	W	Ausschluss Gelenkerguss, Weichteilverletzung
	CT	W	Ausschluss Fraktur bei Gelenkerguss. Therapieplanung bei komplexen Frakturen
	MRT	W	Ausschluss okkulte Fraktur, Weichteilverletzung
K23 Handgelenksverletzung	Rö Handgelenk	P	
	MRT	W	V.a. okkulte Handwurzelknochen -Fraktur, ggf. auch als Arthro-MRT: ligamentäre Verletzung
	CT	W	Genauere Beurteilung auch kleiner ossärer Veränderungen der Handwurzelknochen; Arthro-CT: ligamentäre Verletzung (Alternative zur Arthro-MRT)
Untere Extremität			
K24 Knieverletzung	Rö Knie	P	
	MRT	W	V.a. okkulte Fraktur. Abklärung eines Kniebinnentraumas
	CT	S	Bei komplexen Frakturen zur Klassifikation und Therapieplanung
K25 Knöchelverletzung	Rö oberes Sprunggelenk	P	
	MRT	W	V.a. Bandverletzung, osteochondrale Fraktur
K26 Fußverletzung	Rö Fuß	P	
	CT	S	Zur Therapieplanung bei: Luxationsfrakturen, Calkaneusfrakturen

K. Trauma			
Untere Extremität			
P: Primäruntersuchung		W: Weiterführende Untersuchung	S: Spezialverfahren
			N: Nicht indiziert
Klinische Fragestellung	Bildgebendes Untersuchungsverfahren	Grad der Empfehlung	Kommentar
K27 Ermüdungsbruch am Vorfuß	Rö	P	
	MRT	W	Zum Nachweis bei negativem Rö und zur Klärung differentialdiagnostischer Fragen
	Nuk	S	Skelett-GKS: V.a. okkulte Fraktur (Alternative zur MRT, wenn MRT nicht möglich)
Fremdkörper (FK)			
K28 Weichteilverletzung: FK (Metall, Glas, Farben)	Rö	P	Alle Arten von Glas und einige Farben sind röntgendicht
	US	P	US ist heute eine wesentliche Ergänzung zur Rö (Anzahl, Ausmaß, Lokalisation)
K29 Weichteilverletzung: FK (Kunststoff, Holz)	US	P	
	MRT	W	In Ausnahmefällen bei nicht konklusivem US
	Rö	N	Diese FK sind nicht röntgendicht
K30 Verschluckter FK, der im Pharynx oder im Bereich des oberen Ösophagus vermutet wird (bei Kindern siehe M33)	Rö der Weichteile des Halses	P	Nach der direkten Untersuchung des Oropharynx (wo die meisten FK lokalisiert sind) und wenn der FK wahrscheinlich röntgendicht ist. Die Abgrenzung von kalzifiziertem Knorpel kann schwierig sein. Die meisten Fischgräten sind auf der Rö nicht zu erkennen
	Ösophagogramm	Initial nicht indiziert	Durchleuchtungsassistierte KM-Untersuchungen (bei Perforationsverdacht wasserlösliche KM) hilfreich zur Abklärung bei FK-Verdacht im oberen GI
K31 Verschluckter FK: glatt und klein (z.B. Münze) (bei Kindern siehe M33)	Rö Thorax	P	Die wenigsten verschluckten FK sind strahlenundurchlässig. Bei Kindern müsste eine einzige Frontalaufnahme (Rö Thorax) mit Einschluss der Halsregion ausreichend sein. Bei Erwachsenen kann neben einer frontalen eine laterale Aufnahme erforderlich sein. Wenn der FK innerhalb von ca. 6 Tagen nicht abgegangen ist, kann das Rö Abdomen bei der Lokalisierung hilfreich sein
	Rö Abdomen	W	In Abh. von der klinischen Symptomatik
K32 Verschluckter FK: spitz oder eventuell giftig (z.B. Nadel; Batterie)	Rö Abdomen	P	Die meisten verschluckten Fremdkörper, die den Ösophagus passieren, passieren auch den Rest des Gastrointestinaltrakts ohne Komplikation. Es ist jedoch wichtig, Batterien zu lokalisieren, da ein Auslaufen gefährlich sein kann
	Rö Thorax	W	In Abh. von der klinischen Symptomatik. Außer bei negativem RA-Befund

K. Trauma			
Fremdkörper (FK)			
P: Primäruntersuchung		W: Weiterführende Untersuchung	S: Spezialverfahren
			N: Nicht indiziert
Klinische Fragestellung	Bildgebendes Untersuchungsverfahren	Grad der Empfehlung	Kommentar
K33 Verschluckter FK: großer Gegenstand (z.B. Zahnersatz)	Rö Thorax	P	Zahnersatzmaterialien sind unterschiedlich röntgenstrahlendurchlässig. Die meisten Zahnersatzmaterialien aus Kunststoff sind strahlendurchlässig
	Rö Abdomen	Initial nicht indiziert	Bei negativem Rö Thorax-Befund kann eine Röntgenaufnahme des Abdomens erforderlich sein, genauso wie ein Barium-Breischluck oder eine Endoskopie. Eine späte Rö Thorax-Aufnahme kann hilfreich sein
Thorax und Abdomen			
K34 Leichtes Thoraxtrauma	Rö Thorax	W	In Abh. von der klinischen Symptomatik. Der Nachweis einer Rippenfraktur beeinflusst die Behandlung nicht
K35 Isoliertes mittelschweres bis schweres Thoraxtrauma	Rö Thorax	P	(Sero-)Pneumothorax, Lungenkontusion
	CT des Thorax	P	Alternativ als Basisuntersuchung zur Beurteilung des Ausmaßes der Verletzung
	CTA	W	V.a. Aortenverletzung
	TTE / TEE	W	Herzbeteiligung
K36 Perforierende Verletzung z.B. Stichverletzung	Rö Thorax	P	(Sero-)Pneumothorax, Lungenkontusion
	US	P	V.a. Perikarderguss, Pleuraerguss
	CT	W	Beurteilung des Ausmaßes der Organverletzung; bei Schussverletzungen ist CT primär indiziert
	DSA	S	Bei geplanter Intervention
K37 Brustbeinfraktur	US	P	
	Rö Sternum seitl.	P	Ergänzend zu Rö Thorax falls US nicht konklusiv
	CT	W	Bei unklarem Röntgenbefund
K38 Abdomen (einschl. der Nieren); offene oder perforierende Verletzung oder Stichverletzungen	Rö	P	Rö Abdomen in Rückenlage + Rö Thorax beim stehfähigen Patienten bzw. Rö Abdomen in Linksseitenlage zum Nachweis freier Luft
	US	P	Nachweis freie Flüssigkeit, Organverletzung
	CT	W	US nicht konklusiv, klin. V.a. Organverletzung. Sensitivste Untersuchungsmethode
	DSA	S	Bei geplanter Intervention

K. Trauma			
Thorax und Abdomen			
P: Primäruntersuchung		W: Weiterführende Untersuchung	S: Spezialverfahren
		N: Nicht indiziert	
Klinische Fragestellung	Bildgebendes Untersuchungsverfahren	Grad der Empfehlung	Kommentar
K39 Nierentrauma	US	P	
	CT	W	US nicht konklusiv, klin. V.a. Organverletzung. Sensitivste Untersuchungsmethode
	Nuk	W	Nierenfunktion bei Nierenruptur oder perirenalem Hämatom
	DSA	S	Bei geplanter Intervention
Schweres Trauma			
K40 Schweres Polytrauma - Patient nicht ansprechbar	US Abdomen und US Pericard + Pleura	P	Ausschluss Organverletzung
	CCT	P	Ausschluss cerebrale Verletzung
	Rö Thorax, ges. WS, Becken	P	Ausschluss Pneumothorax, WK-, Beckenfrakturen
	CT Schädel + Ganzkörper	P	Alternativ bei Vorhandensein eines Mehrzeilen-CT-Gerätes

L. Onkologie

P: Primäruntersuchung

W: Weiterführende Untersuchung

S: Spezialverfahren

N: Nicht indiziert

Viele der klinischen Probleme im Zusammenhang mit der Diagnose von Karzinomen wurden bereits in den Abschnitten zu den einzelnen Körpersystemen abgedeckt. In diesem Abschnitt wird die Anwendung bildgebender Verfahren bei der Diagnose, dem Staging und der Verlaufskontrolle einiger häufiger Primärmalignome kurz umrissen. Pädiatrische Malignome werden nicht berücksichtigt, da deren Behandlung immer dem pädiatrischen Onkologen überlassen wird. Zum Mammakarzinom siehe Abschnitt J, zum ZNS s. Abschnitt A

Klinische Fragestellung	Bildgebendes Untersuchungsverfahren	Grad der Empfehlung	Kommentar	
L1 Parotis	Diagnose	US	P	Zum Nachweis einer Raumforderung, insbesondere bei superfiziellen Läsionen
		MRT / CT	P	Nützlich im tiefen Teil der Drüse und vor einer komplexen Operation
	Staging	MRT / CT	P	Insbesondere nach einer schwierigen Operation; zur Feststellung von Relationen und einer Beteiligung des tiefen Lappens
	Nachsorge	US	P	
L2 Pharynx	Diagnose	CT / MRT	W	Nur in bioptisch unklaren Fällen bzw. unplausiblen negativen Befunden
	Staging	CT / MRT	P	Bei V.a. lokal fortgeschrittenen Tumor
		US	P	Halslymphknotenstaging
		Nuk	W	FDG-PET: Staging, Nachweis V.a. Fernmetastasen
	Nachsorge	US	P	Nachweis von Halslymphknotenmetastasen
		Rö Thorax	W	Bei V.a. Lungenmetastasen
L3 Larynx	Diagnose	Bildgebende Verfahren	N	Nur in Ergänzung zur klinischen Diagnose incl. Endoskopie u. Histologie
	Staging	CT / MRT	P	
		US	P	Halslymphknotenstaging
		Nuk	W	FDG-PET: Staging, Nachweis von Fernmetastasen
	Nachsorge	US	P	Nachweis von Halslymphknotenmetastasen
		Rö Thorax	P	Nach Laryngektomie (Aspiration), Nachweis von Lungenmetastasen

L. Onkologie					
P: Primäruntersuchung		W: Weiterführende Untersuchung		S: Spezialverfahren	N: Nicht indiziert
Klinische Fragestellung	Bildgebendes Untersuchungsverfahren	Grad der Empfehlung	Kommentar		
L4 Schilddrüse	Diagnose	US	P	US-gesteuerte Biopsie von Knoten, Nachweis einer Raumforderung	
		Nuk	P	Nachweis kalter Knoten	
		Rö Trachea	W	Trachealverlagerung, besonders prä OP	
	Staging	Rö Thorax	N		
		US	P	Lokale Ausbreitung, LK	
		Nuk	P	I-131 GKS postoperativ, FDG-PET	
			W	Bei fehlender Iodspeicherung	
	Nachsorge	MRT	W	Lokale TU-Ausbreitung	
		CT	W	Lokale TU-Ausbreitung und Lungenmetastasen bei lokal fortgeschrittenen Tumoren. Cave: KM! (Rücksprache mit Nuk erforderlich)	
		US	P	Nachweis von Lokal- und LK-Rezidiven	
Nuk		P	V.a. Rezidiv, ggf. FDG-PET insbesondere auch bei fehlender Radioiodspeicherung		
CT		W	Bei V.a. Metastasen im Mediastinum. Cave: KM vor Radioiodtherapie kontraindiziert		
L5 Lunge (siehe auch F8)	Diagnose	Rö Thorax 2 Ebenen	P	Cave: o.B.-Befund schließt zentrale oder rein endobronchiale RF keinesfalls aus!	
		CT	P		
		Nuk	S	FDG-PET: DD: solitärer unklarer Lungenrundherd	
	Staging	US Abdomen und Hals	P		
		CT Thorax und Oberbauch	P	Nachweis von Metastasen in Mediastinum, Lunge, Leber und Nebennieren	
		MRT Schädel	W	Bei kurativer Intention und bei kleinzelligem Lungenkarzinom. MRT ist deutlich sensibler als CT im Metastasennachweis	
		Nuk	W	FDG-PET: LK- und Fernmetastasen	
	Nachsorge		P	Vor OP eines NSCLC s. F8	
		Rö Thorax	P	Nachweis von Lungenmetastasen	
		US	P	Nachweis von Metastasen im Oberbauch, ggf. supraklavikulär	
CT		P	Nachweis mediastinaler Rezidive		
	Nuk	W	Skelett-GKS bei V.a. Skelettmetastasen		

L. Onkologie				
P: Primäruntersuchung		W: Weiterführende Untersuchung	S: Spezialverfahren	N: Nicht indiziert
Klinische Fragestellung	Bildgebendes Untersuchungsverfahren	Grad der Empfehlung	Kommentar	
L6 Ösophagus	Diagnose	Ösophago-gramm	P	Bei Dysphagie vor der Endoskopie und zur Höhenlokalisierung
	Staging	CT	P	Beurteilung der Umgebung. Lokale Metastasierung
		US	P	Halslymphknotenstaging
		Nuk	W	FDG-PET: LK- u. Fernmetastasen
	Nachsorge	transösophagealer US	S	Intra- und transmurale Ausdehnung, insbesondere vor neoadjuvanter Therapie
		US	P	Nachweis von Metastasen in Halslymphknoten, Leber und Retroperitoneum
		CT	P	Nachweis von Lokalrezidiven
L7 Magenkarzinom	Diagnose	MDP	W	Diagnose erfolgt mit Gastroskopie, MDP nur in Ausnahmefällen, z.B. falls Gastroskopie nicht möglich oder submuköser Tumor vermutet
	Staging	US Abdomen	P	
		CT Abdomen	P	Möglichst in optimierter Technik, z.B. Hydro-CT
		CT Thorax	W	In fortgeschrittenen Stadien
	Nachsorge / Therapie- kontrolle	Rö	P	Schluck mit wasserlöslichem KM zur Überprüfung der Anastomose vor Wiederaufnahme der enteralen Ernährung
		US Abdomen	P	
		CT Abdomen	P	Nach palliativer Therapie bzw. unter Chemotherapie von Residuen
		Nuk	W	Nach kurativer Therapie fortgeschrittener Tumoren
			W	FDG-PET: Rezidiv-/Metastasendiagnostik nach OP von nicht schleimbildenden Tumoren

L. Onkologie

P: Primäruntersuchung W: Weiterführende Untersuchung S: Spezialverfahren N: Nicht indiziert

Klinische Fragestellung	Bildgebendes Untersuchungsverfahren	Grad der Empfehlung	Kommentar	
L8 Leber: Primäre Lebertumoren	Diagnose	US	P	Die meisten Läsionen werden identifiziert (z.T. höhere Sensitivität mit Ultraschall-Kontrastmittel), ggf. Biopsie
		CT	W	Bei nicht konklusivem US
		MRT	W	Alternativ zur CT bei nicht konklusivem US und schwerer Steatose bzw. Zirrhose, ggf. mit leberspez. KM
		Nuk	W	Hepatobiliäre Funktionsszintigraphie: DD bei nicht konklusiver CT / MRT (siehe G25), bei DD zur FNH oder Adenom
	Staging	CT	P	Prätherapeutisch: Zur genauen Bestimmung der Ausdehnung
		MRT	P	Alternativ: Insbesondere bei Zirrhose oder schwerer Steatose, ggf. mit leberspezifischem KM zum Ausschluss eines multifokalen Tumors
	Nachsorge	US	P	Nachweis von Rezidiven in Restleber und in LK
		CT	W	Bei erschwertem sonographischem Zugang
L9 Leber: Metastasen (siehe G24)	Diagnose	US	P	Mit US lassen sich die meisten Metastasen identifizieren und die Biopsie steuern
		US mit KM	W	Höhere Sensitivität und bessere Unterscheidung von benignen Herden als mit Nativ-US; methodisch anspruchsvoll
		CT	P	Bei nicht konklusivem US
		MRT	P	Vor geplanter Metastasenresektion mit leberspez. KM
		Nuk	W	FDG-PET: Bei nicht konklusivem CT / MRT, Phytat-, hepatobiliäre und Erythrozyten-Szintigraphie: DD von benignen Herden
	Staging	Nuk	W	Vor Metastasenchirurgie: FDG-PET zum Ausschluss extrahepatischer Metastasen
	Nachsorge	US	P	
		CT	W	Bei erschwertem sonographischem Zugang und bei Anwendungen standardisierter Response-Kriterien (z.B. RECIST)

L. Onkologie				
P: Primäruntersuchung		W: Weiterführende Untersuchung	S: Spezialverfahren	N: Nicht indiziert
Klinische Fragestellung	Bildgebendes Untersuchungsverfahren	Grad der Empfehlung	Kommentar	
L10 Pankreas	Diagnose	CT / US	P	Cave: US allein reicht nicht zum Ausschluss eines Ca aus
		MRCP	W	Zusätzlich Gangbeurteilung
		Nuk	W	FDG-PET: DD: chronischer Pankreatitis-Tumor
	Staging	Endoskopischer US	S	Bei kleinen Befunden. Möglichkeit der endosonographisch geführten Biopsie (s. G31)
		CT	P	Möglichst mit CTA und Mehrphasentechnik,
		MRT	W	Leber ggf. mit spezifischen Kontrastmitteln
	Nachsorge	Nuk	W	FDG-PET: Sensitivste Methode, Rezidivnachweis
		CT	P	Nach kurativer Therapie sowie zur Verlaufskontrolle makroskopischer Residuen nach Chemotherapie
	US	P		
L11 Kolon und Rektum	Diagnose	Koloskopie	P	
		Kolon Kontrast	W	Ergänzend bei klinischer Notwendigkeit oder bei nicht vollständiger Koloskopie
		CT- / MR-Kolonographie	W	Sensitivere Alternative zum Kolon Kontrast (CT-Kolonographie nur nach rechtfertigender Indikation, z.Zt. nicht als Vorsorgeuntersuchung zugelassen)
		Virtuelle Koloskopie	S	Nur bei Kontraindikation einer Koloskopie, nicht als Vorsorgeuntersuchung geeignet
	Staging	US	P	Nachweis / Ausschluss v. Lebermetastasen
		CT Abdomen	W	Tumorausbreitung vor Therapie
		MRT	P	Alternativ, ggf. MRT Leber vor Metastasenresektion. Vor OP von Rektumkarzinomen MRT des kleinen Beckens zur Beurteilung des Mesorektums
	Nachsorge	Nuk	W	FDG-PET: Re-Staging bei TU-Marker-Anstieg
		US der Leber	P	
		CT / MRT Abdomen	P	Bei Lebermetastasen oder peritonealer Aussaat
	Nuk	W	FDG-PET: Lokalrezidiv, LK- und Fernmetastasen	

L. Onkologie

P: Primäruntersuchung

W: Weiterführende Untersuchung

S: Spezialverfahren

N: Nicht indiziert

Klinische Fragestellung	Bildgebendes Untersuchungsverfahren	Grad der Empfehlung	Kommentar	
L12 Nieren	Diagnose	US	P	Siehe Raumforderung in der Niere, Abschnitt H7
		CT	P	Bei sonographisch unklarem oder suspektem Befund
	Staging	CT / MRT Abdomen	P	Zur Bestimmung des lokalen Ausmaßes und einer Beteiligung der Venen, LK, Harnleiter und der kontralateralen Niere usw.
		Rö Thorax	P	Lungenmetastasen
		CT-Thorax	W	Bei fortgeschrittenen Tumorstadien
	Nachsorge	Nuk	W	Skelett-GKS: Nachweis von Skelettmetastasen
		US	P	Leber- und LK-Metastasen, kontralaterale Niere
		CT / MRT Abdomen	W	Bei Symptomen, die auf ein Rezidiv im Nephrektomiebett hinweisen. Eine routinemäßige Verlaufskontrolle wird nicht empfohlen
L13 Blase	Diagnose	US	P	US Abdomen
			W	In Ergänzung zur Zystoskopie
	Staging	IVP	P	Zur Beurteilung der Nieren und der Harnleiter bei weiteren urothelialen Tumoren (Multifokalität häufig)
		CT / MRT Abdomen u. Becken	P	Bei Planung eines radikalen Eingriffs stellt die MRT meist das Verfahren mit der höheren Sensitivität dar. Die CT findet breite Anwendung im Rahmen der Strahlentherapieplanung
		Nuk	W	Skelett-GKS: Nachweis von Skelettmetastasen
	Nachsorge	US	P	US Abdomen
		IVP	P	Nachweis von metachronen Harnleiter- und Nierenbeckentumoren
		MRT	W	Alternativ zur IVP als MR-Urographie

L. Onkologie					
P: Primäruntersuchung		W: Weiterführende Untersuchung		S: Spezialverfahren	N: Nicht indiziert
Klinische Fragestellung	Bildgebendes Untersuchungsverfahren	Grad der Empfehlung	Kommentar		
L14 Prostata (siehe H12)	Diagnosik	Transrektaler US	P	Biopsie	
	Staging	US / MRT / CT Becken / Abdomen	W	Beim Nachweis einer Beteiligung des Beckens wird das Staging im Abdomen fortgesetzt. MRT ggf. mit Endorektalspule	
		Nuk	W	Skelett-GKS: bei PSA-Erhöhung	
			S	PET: LK- und Fernmetastasen	
	Nachsorge		S	SLN zur OP-Planung	
		US / MRT Abdomen	W	Bei PSA-Anstieg zum Nachweis von Lokalrezidiven und LK-Metastasen	
	Nuk	W	Skelett-GKS: Bei PSA-Anstieg zum Nachweis von Skelettmetastasen		
L15 Hoden	Diagnose	US	P	Obligat bei jedem auffälligen Tastbefund	
	Staging	US Abdomen	P		
		CT Thorax Abdomen Becken	P	Die Behandlung hängt in hohem Maße von einem akkuraten bildgebenden Staging ab	
	Nachsorge	US / CT / MRT Abdomen	P	Aufnahme des kompletten Abdomens	
		Rö Thorax	P		
		Nuk	W	FDG-PET: V.a. LK- und Fernmetastasen bei Tumormarkeranstieg	

L. Onkologie				
P: Primäruntersuchung		W: Weiterführende Untersuchung	S: Spezialverfahren	N: Nicht indiziert
Klinische Fragestellung	Bildgebendes Untersuchungsverfahren	Grad der Empfehlung	Kommentar	
L16 Ovar (siehe I12)	Diagnose	US	P	Die meisten Läsionen werden mittels US (einschl. transvaginal mit Doppler), Laparoskopie oder Laparotomie diagnostiziert. Einige Läsionen werden mittels CT / MRT-Verfahren bei abdominalen Symptomen diagnostiziert. Die MRT stellt ein nützliches Verfahren zur Klärung von Beschwerden dar
	Staging	Nuk	W	Skelett-GKS
		Nuk	S	FDG-PET: LK- u. Fernmetastasen
		CT / MRT Abdomen Becken	S	In Ergänzung zum laparoskopischen Staging
	Nachsorge	Nuk	W	Skelett-GKS, FDG-PET: LK- u. Fernmetastasen
		CT oder MRT d. Abdomens, des Beckens	S	Gewöhnlich zur Beurteilung des therapeutischen Ansprechens auf die adjuvante Therapie. Die CT sollte mit den Markern auch zum Nachweis eines Rezidivs verwendet werden
L17 Uterus: Zervix (s. I12)	Diagnose	Bildgebende Verfahren	N	Die Diagnose erfolgt klinisch, zytologisch, histologisch
	Staging	MRT / CT Abdomen und Becken	P	Die MRT liefert einen besseren Nachweis des Tumors und der lokalen Ausbreitung; sie ist auch besser zum Nachweis von Beckenlymphknoten geeignet. Die paraaortalen Lymphknoten und die Ureteren müssen ebenfalls untersucht werden. Einige Zentren verwenden nun den transrektalen US zum Nachweis einer lokalen Infiltration
	Nachsorge	US	P	Abdominal und transvaginal
		MRT	W	Insbesondere nach nicht-chirurgischer Therapie
	Rezidivverdacht	MRT / CT Abdomen und Becken	S	Die MRT liefert bessere Informationen bei Tumoren im Beckenraum. Eine Biopsie (z.B. von Knoten) ist mit der CT einfacher

L. Onkologie				
P: Primäruntersuchung		W: Weiterführende Untersuchung	S: Spezialverfahren	N: Nicht indiziert
Klinische Fragestellung	Bildgebendes Untersuchungsverfahren	Grad der Empfehlung	Kommentar	
L18 Uterus: Korpus (s. I13)	Diagnose		N	Die Diagnose erfolgt mittels Abrasio
	Staging	US	P	
		MRT oder CT	S	Eine extrauterine Beteiligung ist mittels CT und MRT nachweisbar. Die MRT kann auch die intrauterinen Strukturen aufzeigen
	Nachsorge	US	P	Nachweis von LK- und Lebermetastasen
MRT / CT		W	Bei Rezidivverdacht	
L19 Lymphom	Diagnose	US	P	Bei allen sonographisch zugänglichen LK
		CT	P	CT eignet sich zur Beurteilung der Lymphknotenstellen im ganzen Körper, ermöglicht auch eine Biopsie, obwohl die Exzision eines kompletten Knotens wenn möglich das bevorzugte Verfahren darstellen sollte
	Staging	Nuk	W	FDG-PET: primäres Staging, Therapiekontrolle, Frühdiagnostik von Lokalrezidiven
		CT des Thorax, des Abdomens, des Beckens	P	Abhängig von der Tumorstelle müssen Kopf und Hals ebenfalls untersucht werden
	Responsebeurteilung und Nachsorge	Nuk	P	FDG-PET: Frühdiagnostik von Lokalrezidiven, Differenzierung zur Narbe/Resttumor
		CT oder MRT	P	
		US	P	
Nuk		N	Skelett-GKS	

L. Onkologie

P: Primäruntersuchung

W: Weiterführende Untersuchung

S: Spezialverfahren

N: Nicht indiziert

Klinische Fragestellung	Bildgebendes Untersuchungsverfahren	Grad der Empfehlung	Kommentar	
L20 Tumoren der Muskeln und des Skelettsystems	Diagnose	Rö + MRT	P	Bildgebende(s) Verfahren und Histologie ergänzen sich. Am besten vor der Biopsie: siehe Abschnitt D zu Tumoren der Muskeln und des Skelettsystems
		Rö Thorax	P	Nachweis von Lungenmetastasen
		US	P	Nachweis / Ausschluss Weichteiltumor, Biopsie
		CT	W	Bei hohem Metastasierungsrisiko
		Nuk	W	GKS Skelett, DD von Knochentumoren
	Staging	US	P	Leber-und LK-Metastasen
		Nuk	W	GKS Skelett bei allen Tumoren, die zu Knochenneubildung oder -zerstörung führen.
		MRT des lokalen Tumors + CT Thorax	S	Siehe Abschnitt D zu Tumoren der Muskeln und des Skelettsystems; CT bei Lungenmetastasen
	Nachsorge	Rö + MRT	P	Kontrolle des Lokalbefundes
		US	P	Nachweis von Lebermetastasen, je nach Risiko
	Rö Thorax	W	Nachweis von Lungenmetastasen, je nach Risiko	
L21 Melanom	Diagnose	Bildgebende Verfahren	N	Diagnose erfolgt klinisch und histologisch
	Staging	Rö Thorax, US	P	Staging
		CT	P	Staging bei höheren Stadien
		Nuk	W	FDG-PET: Metastasensuche, LK-Staging
			S	Sentinel Lymphnode Markierung prä OP
	Nachsorge	US	P	LK-Metastasen
		Rö Thorax	P	Lungenmetastasen
		CT / MRT Thorax und Abdomen	W	Ab Stadium III
		MRT Schädel	W	Ab Stadium III
	Nuk	W	FDG-PET: Staging	

L. Onkologie

P: Primäruntersuchung

W: Weiterführende Untersuchung

S: Spezialverfahren

N: Nicht indiziert

Klinische Fragestellung	Bildgebendes Untersuchungsverfahren	Grad der Empfehlung	Kommentar
L22 Metastasen eines unbekanntes Primärtumors (CUP)			
Suche des Primärtumors	Nuk	P	FDG-PET bei CUP
Staging, Therapiekontrolle und Nachsorge	US	P	Bei Metastasen in Hals und Abdomen
	CT, MRT	W	Primärtumor meist nicht nachweisbar, aber Abschätzung des Ausbreitungsgrades

M. KINDER

Bei Kindern und Jugendlichen ist es besonders wichtig, die Strahlendosis zu minimieren. Daher ist bei den übrigen angeführten Empfehlungen zu berücksichtigen, dass diese für Erwachsene gedacht sind und für Kinder und Jugendliche spezielle pädiatrische Algorithmen anzuwenden sind. Bei Verdacht auf onkologische Erkrankungen muss die Diagnostik in kideronkologischen Zentren erfolgen.

Schädel und ZNS

P: Primäruntersuchung

W: Weiterführende Untersuchung

S: Spezialverfahren

N: Nicht indiziert

Klinische Fragestellung	Bildgebendes Untersuchungsverfahren	Grad der Empfehlung	Kommentar
M1 Kongenitale Erkrankungen	US	P	Indiziert bei Säuglingen mit offener Fontanelle. Transkranielle Schnitte können zusätzliche Informationen ergeben. Für Neugeborene immer Ultraschall als 1. Untersuchung, auch des Spinalkanals
	MRT	P	Diagnoseführend für alle Fehlbildungen
	CT	W	Intrazerebrale Verkalkung (kongenitaler Infekt), jedoch US, falls Fontanelle noch offen
M2 Kraniofaziale Dismorphien	Rö Schädel	P	Prämature Nahtsynostose, eventuell US der betroffenen Naht
	CT	W	Prämature Nahtsynostose, 3-D-Rekonstruktionen erforderlich (Low-Dose-Technik)
M3 Hydrozephalus / Makrozephalus	US	P	Wenn die Fontanellen offen sind; transkranielle Schnitte können auch bei geschlossener Fontanelle zusätzliche Informationen ergeben
	MRT	P	Wenn die Fontanellen geschlossen sind und zum Ausschluss subduraler Flüssigkeitsansammlungen und Fehlbildungen
	CT	P	Bei Akutfällen (z.B. Ventildysfunktion, siehe A11). Falls MRT nicht verfügbar, muss CT durchgeführt werden
M4 Hydrozephalus - Shuntfehlfunktion	Rö	P	Das Röntgenbild bzw. die Röntgenbilder sollten das komplette Shuntsystem darstellen (Beurteilung der Lage und Integrität des Shuntventils, Einstellung des Druckventils)
	US / MRT	P	Ultraschall bei Säuglingen, MRT inkl. Liquordynamik bei älteren Kindern, Dopplersonographie bei Verdacht auf Hirndruckerhöhung, evtl. Optikussonografie zur Beurteilung der Papillen und der Sehnerven
	CT	P	CT in Akutsituation bei älteren Kindern, falls MRT nicht verfügbar
	Nuk	W	Shunt-Funktion
M5 Epilepsie	MRT	P	Inklusive koronarer Dünnschicht-MRT des Temporallappens
	Nuk	W	FDG-PET / PET-CT: Lokalisation des Fokus nur präoperativ, SPECT auch iktal
	Rö Schädel	N	

M. KINDER			
Schädel und ZNS			
P: Primäruntersuchung	W: Weiterführende Untersuchung	S: Spezialverfahren	N: Nicht indiziert
Klinische Fragestellung	Bildgebendes Untersuchungsverfahren	Grad der Empfehlung	Kommentar
M6 Hörstörung bei Kindern	MRT und/oder CT	P	Insbesondere MRT als auch CT (Dünnschicht des Felsenbeins) bei angeborener Taubheit oder erworbener Taubheit
M7 Entwicklungsverzögerung Zerebrale Lähmungen	MRT	P	
M8 Kopfschmerz	MRT	W	In Abh. von der klinischen Symptomatik. CT nur, wenn MRT nicht verfügbar
M9 Sinusitis	Rö	W	In Abh. von der klinischen Symptomatik. Strenge Indikationsstellung, nur bei Kindern mit nicht normaler Immunkompetenz indiziert. Bei Kindern unter 7 Jahren und normaler Immunkompetenz nicht indiziert, da die NNH gering entwickelt und Aufnahmen in aufrechter Position p.a. nicht möglich sind (beachte altersspezifische Entwicklung der NNH)
	CT / MRT	P	Falls CT, absolute Indikation für koronare Low-Dose-Technik bei Immundefekt, V.a. Orbitaphlegmone
M10 Schädeltrauma akut ohne neurologische Symptomatik mit neurologischer Symptomatik	Rö/CT	N	Schädel-Röntgen und CT sind nicht indiziert, wenn primär keine neurologische Symptomatik besteht. Eine Hospitalisierung für 24 Stunden ist bei mittelschweren Traumen und bei unklaren Fällen immer in Erwägung zu ziehen. Enges klinisches Monitoring - sofortige CT bei Verschlechterung. Ein epidurales Hämatom ist auch ohne Fraktur möglich. Bei Säuglingen Ultraschall, evtl. transkranieller Ultraschall
	US	P	Transkranieller US bei Säuglingen
	CT Schädel	P	Nachweis intrakranieller Blutung, Kontusion, Fraktur. 24 Stunden-Kontrolle auch bei primär unauffälligem Befund in Abhängigkeit vom Glasgow coma score (8)
M11 Schädel-Hirn-Trauma subakut, alt mit neurologischer Symptomatik	MRT	P	Altes Blut, Hygrom, Hydrozephalus, diffuser Axonschaden
M12 Orbitatrauma	CT Schädel	W	In Abhängigkeit vom klinischen Schweregrad
	Rö Schädel	W	In Abh. von der klinischen Symptomatik nur indiziert, wenn CT nicht verfügbar
M13 Gesichtsschädelverletzung und -malformation	CT	P	Vor operativer Rekonstruktion, iostroper 3D-Fragesatz, Dünnschichtuntersuchung mit 3D-Rekonstruktion

M. KINDER

Hals und Wirbelsäule

P: Primäruntersuchung

W: Weiterführende Untersuchung

S: Spezialverfahren

N: Nicht indiziert

Klinische Fragestellung	Bildgebendes Untersuchungsverfahren	Grad der Empfehlung	Kommentar
M14 Torticollis ohne Trauma	US	P	Im Säuglingsalter und beim Neugeborenen Sonographie des Musculus sternocleidomastoideus
	MRT	W	Beim älteren Kind z.B. Tumor Spinalkanal oder hintere Schädelgrube
	CT	W	In Abh. von der klinischen Symptomatik. Luxation, atlanto-axiale Rotationssubluxation
	Rö HWS	N	Die Fehlhaltung wird üblicherweise durch Spasmen ohne signifikante Knochenveränderungen verursacht. Rö HWS kann aber zum Ausschluss (W) einer Osteodestruktion, einer Luxation, eines Tumors erforderlich sein
M15 Nacken- oder Rückenschmerzen	Rö	P	Rückenschmerzen ohne zugrundeliegende Pathologie sind bei Kindern sehr ungewöhnlich. Folgeuntersuchungen (MRT) sind dann notwendig, wenn eine Infektion vermutet wird
	MRT	W	Ausschluss spinaler Malformationen, Infektion, Raumforderung
	MRT / CT	W	Spondylolyse / Spondylolisthese, Osteoidosteom
M16 Okkulte Dysraphie	US	P	Häufige Variante und ohne klinische Signifikanz. Bei Vorliegen neurologischer Probleme bei Säuglingen: Abklärung mittels US, wenn möglich in den ersten zwei Lebenswochen, MRT bei älteren Kindern
	MRT	W	
	Rö	N	Lediglich bei komplexen Fehlbildungen
M17 Dermalsinus medianer Nävus Hämangiom (lumbosacral)	US	P	Der lumbale Ultraschall ist besonders in der Neugeborenenperiode sinnvoll, um spinale / myelogene Fehlbildungen zu erkennen
	MRT	W	MRT vor allem bei Vorliegen neurologischer Symptome (präoperativ)
	Rö	N	

M. KINDER

Muskel / Skelett

P: Primäruntersuchung

W: Weiterführende Untersuchung

S: Spezialverfahren

N: Nicht indiziert

Klinische Fragestellung	Bildgebendes Untersuchungsverfahren	Grad der Empfehlung	Kommentar
M18 Verletzung ohne Unfall Fragliche Kindesmisshandlung (battered child)	Rö Skelettstatus	P	Bis zum Alter von 2 Jahren: bei Verdacht auf Kindesmisshandlung gesamter Skelettstatus
	Nuk	P	Skelett-GKS: Zum Nachweis okkulten und auch älterer Frakturen. Cave: Szintigramm bei frischen Frakturen!
	Rö der betroffenen Teile ältere Kinder	P	Abhängig von den lokalen Gegebenheiten. Enge klinisch-bildgebende Zusammenarbeit ist wichtig
	MRT Schädel	P	MRT des Gehirns immer wenn Verdacht auf Kindesmisshandlung (falls nicht verfügbar CT)
US Abdomen	P		
M19 Extremitätenverletzung: Gesunde Seite zum Vergleich	Rö	N	Bedeutet unnötige Strahlenexposition
M20 Verdacht auf Hüftdysplasie / Hüftluxation	US	P	In den ersten 4 (-6) Lebensmonaten
	Rö	P	Nach dem 6. Lebensmonat
M21 Schmerzhafte Hüfte	US	P	
	Rö	W	In Abh. von der klinischen Symptomatik
	MRT	W	Falls keine Coxitis fugax, Röntgen in 2 Ebenen. Bei V.a. septische Arthritis primär Röntgenaufnahmen. Bei V.a. auf Morbus Perthes, postoperative Hüftkopfnekrose, Knochenmarksinfiltration, septische Arthritis (wenn eine Coxitis fugax durch Ultraschall und eine Epiphysenlösung durch Hüft-Röntgen in 2 Ebenen ausgeschlossen ist)
	CT	W	Bei Verdacht auf Osteoidosteom
Nuk	N		
M22 Hinken	US Hüftgelenk	P	
	Rö Becken	P	Bei Säuglingen und Kleinkindern gesamte untere Extremität der betroffenen Seite. Routinemäßige Verwendung des Gonadenschutzes, außer wenn eine klinisch suspektere Gegend dadurch verdeckt würde
	Rö LWS	W	Bei Verdacht auf Spondylodiszitis
	US, MRT	W	In Abhängigkeit von den lokalen Gegebenheiten und der Verfügbarkeit eines erfahrenen US-Untersuchers
	Nuk	N	

M. KINDER

Muskel / Skelett

P: Primäruntersuchung

W: Weiterführende Untersuchung

S: Spezialverfahren

N: Nicht indiziert

Klinische Fragestellung	Bildgebendes Untersuchungsverfahren	Grad der Empfehlung	Kommentar
M23 Lokaler Knochenschmerz	Rö	P	Röntgenaufnahmen können anfangs normal sein (z.B. Osteomyelitis)
	MRT	W	Besonders zum Ausschluss einer Osteomyelitis und eines primären Knochentumors
	Nuk	W	Skelettszintigraphie: Alternativ z.A. Osteomyelitis bzw. occ. Fraktur
	US	W	Kann vor allem in der Anfangsphase einer Osteomyelitis hilfreich sein (nicht überall im Skelettsystem einsetzbar)
M24 Wachstumsstörung	Rö li. Hand	P	2 bis 18 Jahre: li. Hand zur Erhebung des Knochenalters. Zum Nachweis metabolischer und endokrinologischer Erkrankungen. Bei Verdacht auf Skelettdysplasie kann sich die Notwendigkeit ergeben, die Untersuchung mit einem Skelettstatus zu ergänzen
	Rö re. Knie	P	Bei Säuglingen 0-1 Jahr. Kniegelenk in 2 Ebenen. Alternativ: US des re. Knie, Nachweis der Epiphysenkerne. Zum Nachweis endokrinologischer und metabolischer Erkrankungen
	MRT Hypophyse, Hypothalamus	P	Bei endokrinologisch nachgewiesener Hypophyseninsuffizienz Dünnschicht-MRT
M25 Pubertas praecox	MRT Hypophyse, Hypothalamus	P	Dünnschichttechnik
	US	P	Nebennieren, Ovarien, Hoden
Thorax			
M26 Akute Lungeninfektion	Rö Thorax	W	In Abh. von der klinischen Symptomatik (keine Routine-Röntgenaufnahme des Thorax vor Narkose - WHO-Empfehlung!). Üblicherweise langfristige Verlaufskontrollen (14 Tage) in Abhängigkeit von der Klinik. Zweite Ebene lediglich bei Verdacht auf TBC, Metastasen, zystische Fibrose - Scoring oder unklarem Befund
M27 wiederholter produktiver Husten	Rö Thorax	W	In Abh. von der klinischen Symptomatik, lediglich 1 Ebene
	HRCT	W	In Abh. von der klinischen Symptomatik. Zum Ausschluss von Bronchiektasien
M28 V.a. Aspiration Fremdkörper	Rö Thorax Halsweichteile seitlich	P	Die Anamnese in Bezug auf die Aspiration ist häufig nicht klar, eine Bronchoskopie ist bei entsprechender Klinik auch bei normalem Röntgenbefund des Thorax indiziert Expirationsaufnahmen oder Durchleuchtung bestätigen das Vorliegen eines Bronchoventilmechanismus

M. KINDER			
Thorax			
P: Primäruntersuchung		W: Weiterführende Untersuchung	S: Spezialverfahren
			N: Nicht indiziert
Klinische Fragestellung	Bildgebendes Untersuchungsverfahren	Grad der Empfehlung	Kommentar
M29 Giemen	Rö Thorax	N	Bei plötzlichem, unerklärlichem Giemen ist eine Röntgenaufnahme des Thorax indiziert, da es durch einen aspirierten Fremdkörper ausgelöst sein könnte (s. M27)
M30 Akuter / chronischer Stridor	TTE	P	Gefäßfehlbildungen (Aorta, Arteria pulmonalis)
	Rö Thorax	W	Epiglottitis ist eine klinische und endoskopische Diagnose. Bei negativem endoskopischem Befund ggf. Ösophagogramm
	MRT / MRA / CTA	W	Frage nach Gefäßfehlbildungen der Aorta und Arteria pulmonalis (in unklaren Fällen ggf. Angiographie)
M31 Herzgeräusche / angeborene Herzfehler	US	P	TTE und TEE
	MRT / MRA / CTA	W	
	Rö Thorax eine Ebene	W	Lungendurchblutung, Herzecho durch Spezialisten erforderlich
Abdomen			
M32 Invagination	US	P	Primäre Untersuchung
	Reposition bevorzugt mit US, alternativ Durchleuchtung	P	Enge Kooperation mit dem Kliniker. Bei entsprechender Erfahrung Reposition mittels Luftinsufflation oder iodhaltigen, niedrigosmolaren KM unter US-Kontrolle mit physiologischer Kochsalzlösung als Einlauf (Cave: Perforation)
	Rö Abdomen	W	Ausschluss Perforation, Nachweis Ileus, ggf. Kontrolle nach Devagination
M33 Verschluckte Fremdkörper	Rö Abdomen + Rö Thorax (mit Halsweichteilen seitlich)	P	Vor allem bei scharfen oder möglicherweise giftigen Fremdkörpern (z.B. Batterien, Magneten aus Kinderspielzeug). Falls Zweifel besteht, ob der Fremdkörper ausgeschieden wurde, Röntgenaufnahme des Abdomens nach 6 Tagen
M34 Stumpfes Bauchtrauma	US	P	Im Sinne einer Stufendiagnostik. Eventuell mit Doppler-US der Nierengefäße
	CT mit KM	P	In Abhängigkeit von der Klinik. Eventuell Spätaufnahmen wegen KM-Extravasat
	Rö Abdomen	N	Nur bei schwerem Trauma zum Nachweis von Knochenverletzungen und freier Luft, falls CT wegen klinischem Zustand nicht möglich ist
M35 Erbrechen im Schwall beim Säugling	US	P	US kann den Nachweis einer hypertrophen Pylorusstenose erbringen, auch wenn die klinischen Symptome unklar sind

M. KINDER

Abdomen

P: Primäruntersuchung

W: Weiterführende Untersuchung

S: Spezialverfahren

N: Nicht indiziert

Klinische Fragestellung	Bildgebendes Untersuchungsverfahren	Grad der Empfehlung	Kommentar
M36 Wiederholtes Erbrechen	Rö Oesophagus, Magen, Duodenum	W	KM-Untersuchungen bei Neugeborenen und Säuglingen sollten Zentren vorbehalten sein. Darstellung des gesamten Duodenums in 2 Ebenen (Atresie oder Duplikatur)
	US-Schädel	W	Orientierend bei Verdacht auf erhöhten Hirndruck
	US-Oberbauch	W	Lage der Arteria und Vena mesenterica superior
M37 Ikterus prolongatus	US (nüchtern mit ausreichender parenteraler Flüssigkeitszufuhr)	P	Frühzeitige Untersuchung (nach zweitägiger Phenobarbitalgabe) ist wichtig. Das Fehlen einer Dilatation intrahepatischer Gallengänge schließt eine obstruktive Cholangiopathie, z.B. eine Gallengangsatresie nicht aus. Fehlende Darstellung oder Hypoplasie der Gallenblase kann jedoch ein Hinweis darauf sein
	Nuk (nüchtern mit ausreichender parenteraler Flüssigkeitszufuhr)	W	Hepatobiliäre Funktionsszintigraphie: In Abh. von der klinischen Symptomatik Nachweis einer angeborenen Gallengangsatresie
	Rö Wirbelsäule a.p.	W	Begleitende Fehlbildungen der BWS (z.B. Alagille-Syndrom)
M38 Rektale Blutung	Nuk	W	Wenn ein Meckel-Divertikel in Frage kommt
M39 Verstopfung	Rö Abdomen	W	In Abh. von der klinischen Symptomatik. Bei Neugeborenen und Säuglingen. Die Höhe der Obstruktion, ein Volvulus oder M. Hirschsprung können erkannt werden. Bei gleichzeitiger Blasenfunktionsstörung genaue Beurteilung der Wirbelsäule auf okkulte Dysraphie
	Kolon-Kontrasteinlauf	W	Zur Beurteilung der Länge des aganglionären Segmentes bei Morbus Hirschsprung, ohne vorhergehende Darmreinigung oder Vorbereitung vor OP
	Defäkographie	W	Bei therapieresistenten und stark ausgeprägten Formen: Defäkographie und Rektummanometrie zur Beurteilung der Relaxation des inneren analen Sphinkters
M40 Raumforderung im Abdomen oder Becken	US	P	Neuroblastom, Wilmstumor, Ovarialtumor, Teratom, Rhabdomyosarkom, PNET → kinderonkologische Protokolle
	MRT	W	
	CT	W	Wenn MRT nicht durchführbar

M. KINDER

Abdomen

P: Primäruntersuchung

W: Weiterführende Untersuchung

S: Spezialverfahren

N: Nicht indiziert

Klinische Fragestellung	Bildgebendes Untersuchungsverfahren	Grad der Empfehlung	Kommentar
M41 Enuresis	US	P	Sowohl bei Enuresis nocturna als auch diurna, immer mit Restharnbestimmung
	MCU	W	In Abh. von der klinischen Symptomatik. Bei Restharn oder pathologischer Uroflowmetrie zum Nachweis einer subvesikalen Obstruktion
M42 Kontinuierliches Hamträufeln	US	P	Ultraschall oder MR-Urographie (falls nicht verfügbar iv-Pyelographie mit Spätaufnahmen) können notwendig sein, um doppelte Systeme mit einem ektopen Ureter auszuschließen; unbedingt genaue klinische Inspektion bei Mädchen
	MCU	W	In Abh. von der klinischen Symptomatik. Begleitende Fehlbildungen
	IVP	W	Bei Verdacht auf ektop mündenden Ureter
M43 Nicht palpable Hoden	US	P	Zur Lokalisierung eines Leistenhodens
	MRT	W	Vor allem hilfreich zur Lokalisation intraabdominaler Hoden, zunehmend wird hier die Laparoskopie eingesetzt
M44 Pränatal diagnostizierte Dilatation des Harntrakts	US	P	Am Ende (!) der ersten Lebenswoche: Kontrolle nach 4-6 Wochen auch bei postnatal unauffälligem Befund unbedingt notwendig
	MCU	P	Bei Dilatation des Nierenbeckens über 12 mm im Querschnitt unter Antibiotikaschutz
	Nuk	W	Seitengetrennte Nierenfunktion mit Tc-MAG3
M45 Nachgewiesene Harntraktinfektion	US	P	P bei allen Harnwegsinfektionen; weitere Untersuchungsprotokolle abhängig vom Ausmaß des Harnwegsinfektes (Fieber, Bakteriurie, Leukozyturie, Blutsenkungsgeschwindigkeits-Erhöhung etc.), Messungen der Nierenlänge / des Nierenvolumens; evtl. FKDS
	MCU	P	Im infektfreien Intervall ! Immer indiziert bei Patienten unter 4 Jahren beim ersten Harnwegsinfekt, über 4 Jahre bei pathologischem / unklarem US-Befund
	Nuk	W	Tc-MAG3 zum Nachweis von Abflussstörungen und zur seitengetrennten Nierenfunktionsbestimmung, Reflux?
	IVP	N	Tc-DSMA mit SPECT zum Nachweis / Ausschluss von Nierennarben. Durch Nuk, US und MR-Urographie weitgehend ersetzt. Vor Lithotripsie. Noch seltener Einsatz bei Urolithiasis, Fehlbildungsdiagnostik oder präoperativ bei Doppelbildungen

M. KINDER

Abdomen

P: Primäruntersuchung

W: Weiterführende Untersuchung

S: Spezialverfahren

N: Nicht indiziert

Klinische Fragestellung	Bildgebendes Untersuchungsverfahren	Grad der Empfehlung	Kommentar
M46 Hämaturie blande	US	P	Ausschluss Urolithiasis, neoplastische Erkrankungen
M47 Hämaturie mit Koliken	US CT in Low-Dose- Technik	P W	 Konkrementnachweis

N. Interventionelle Radiologie

(Die Abkürzung P bedeutet hier primäre Therapie)

P: Primäre Therapie

S: Spezialverfahren

N: Nicht indiziert

Klinische Fragestellung	Bildgebendes Untersuchungs-/Behandlungsverfahren	Grad der Empfehlung	Kommentar
N1 Asymptomatische Erkrankung der Carotiden	Endovaskuläres Procedere (Angioplastie / Stents)	N S	Die kritische Durchsicht der Literatur zeigt die Notwendigkeit weiterer kontrollierter Studien. Für die asymptomatische Karotisstenose liegen bisher keine gesicherten Daten vor Bei bestehender Indikation, Behandlung nur in interventionellen Zentren mit hoher Expertise nach neurologischem Konzil. Zu fordern: neurolog. Untersuchung vor und nach PTA / Stent
N2 Symptomatische Erkrankung der Carotiden	Perkutane Ballonangioplastie und Stentimplantation	S	Behandlungsalternative zur Karotisoperation. Behandlung nur in interventionellen Zentren mit hoher Expertise. Methode der Wahl bei radiogenen Stenosen, Restenose nach Operation, weit kranial gelegenen Stenosen. Interdisziplinäre Indikationsstellung. Zu fordern: neurolog. Untersuchung vor und nach PTA / Stent
N3 Intrakranielle Aneurysmen	Coiling	P S	Methode der Wahl bei rupturierten Aneurysmen. Behandlung nur in interventionellen Zentren mit hoher Expertise und entsprechendem Case-load Nicht rupturierte / asymptomatische Aneurysmen
N4 Zerebrale AV-Malformationen (AVM)	Embolisation	S	Behandlung nur in interventionellen Zentren mit hoher Expertise und entsprechendem Case-load. Interdisziplinäres Indikationsstellungs- und Behandlungskonzept
N5 Lungenembolie	Implantation eines Vena Cava Filters Fragmentation und Lyse	S S	In Gegenwart einer bekannten Thrombose der Becken- / Beinstrombahn ist die Implantation eines Cavafilters ausschließlich bei nachgewiesener Lungenembolie trotz adäquater Antikoagulation indiziert; des weiteren bei Kontraindikationen gegen eine Antikoagulation Bei Rechtsherzbelastung und hämodynamischer Relevanz

N. Interventionelle Radiologie

(Die Abkürzung P bedeutet hier primäre Therapie)

P: Primäre Therapie

S: Spezialverfahren

N: Nicht indiziert

Klinische Fragestellung	Bildgebendes Untersuchungs-/Behandlungsverfahren	Grad der Empfehlung	Kommentar
N6 Pulmonale arteriovenöse Malformation (AVM)	Pulmonalisangiographie und Embolisation	S	Voraussetzung für andere diagnostische Interventionen zum Zeitpunkt der Embolisationsbehandlung
	CT	P	Nützlich für die Diagnostik pulmonaler AVMs. Native Spiral-CT i.d.R. ausreichend. Einige Zentren empfehlen die Diagnostik vor Embolisationstherapie zur Klärung der Gefäßanatomie und der zuführenden Gefäße
	Rö Thorax	P	Rö-Thorax ist indiziert, wenn die Diagnose vermutet wird und zur Therapiekontrolle. Nachsorgeintervalle folgen 6-monatlich oder jährlich nach einer Embolisation. Rö-Thorax ist ebenfalls als Vorsorgeuntersuchung bei Verwandtenuntersuchungen von Patienten mit AVM in Assoziation mit hereditären hämorrhagischen Teleangiectasien indiziert
	MRT Schädel	S	Zum Nachweis abgelaufener paradoxer Embolien bei Patienten mit AVM und zum Nachweis zerebraler AVMs bei Patienten mit assoziierter hereditärer hämorrhagischer Teleangiectasie
	MRT Thorax	S	Alternative zum Thorax-CT, zur Bestätigung der Diagnose einer pulmonalen AVM. Die MRT des Thorax kann diagnostisch hilfreich sein, ist aber in der Mehrzahl der Fälle nicht notwendig
	Nuk	S	Perfusionsszintigraphie mit Tc-markierten Makroaggregaten zur Bestimmung des Re-Li-Shunts; nützlich für die Diagnostik und für die Erfolgskontrolle nach Therapie
	DSA	S	Embolisation des AVM bei Blutung oder hämodynamischer Relevanz
	US	N	Derzeit Gegenstand wissenschaftlicher Evaluation. Doppler-US der Carotiden oder der Herzhöhlen mit Ultraschall-KM zum Nachweis des Re-Li-Shunts
N7 Bauchaortenaneurysma	Stent-Graft Implantation	S	Die endovaskuläre Therapie abdomineller Aortenaneurysmen sollte Spezialabteilungen vorbehalten bleiben
N8 Beinischämie (Claudicatio, Ruheschmerz mit oder ohne Gewebsschädigung) bei Iliakalverschluss	Stentversorgung der Iliakalarterie	S	Die primäre Stentversorgung ist akzeptiertes Verfahren
N9 Beinischämie (Claudicatio, Ruheschmerz mit oder ohne Gewebsschädigung) bei Verschlusskrankheit der Femoralisstrombahn	PTA der A. femoralis superficialis / A. poplitea	S	Die PTA der A. femoralis superficialis und poplitea ist, was die Kurzzeitergebnisse angeht, zur Wiederherstellung der Durchgängigkeit effektiv; zur Vermeidung einer Bypassoperation kann eine wiederholte PTA durchgeführt werden. Die primären klinischen Erfolgsraten der PTA sind denen des chirurgischen Bypasses unterlegen

N. Interventionelle Radiologie

(Die Abkürzung P bedeutet hier primäre Therapie)

P: Primäre Therapie

S: Spezialverfahren

N: Nicht indiziert

Klinische Fragestellung	Bildgebendes Untersuchungs-/Behandlungsverfahren	Grad der Empfehlung	Kommentar
N10 Beinischämie (Claudicatio, Ruheschmerz mit oder ohne Gewebsschädigung) bei Verschlusskrankheit der tibiofibularen Strombahn	PTA der tibiofibularen Arterien	S	Bei geeigneter Situation im Bereich des Truncus tibiofibularis ist die PTA Verfahren der 1. Wahl bei Patienten mit kritischer Ischämie und Claudicatio
N11 Akute, substitutionspflichtige gastrointestinale Blutung unklarer Ursache	Endoskopie / DSA mit oder ohne Embolisation	S	Stabilisierung des Patienten hat Vorrang. Die Endoskopie ist primäres Interventionsverfahren. Bei negativer oder erfolgloser Endoskopie DSA in Embolisationsbereitschaft im direkten Anschluss. Der Nachweis einer Blutungsquelle setzt die aktive Blutung mit KM-Austritt voraus. Bei erfolgloser Embolisation Chirurgie
N12 Nachgewiesene oder vermutete Cholezystitis	Perkutane transhepatische oder transperitoneale Cholezystostomie	S	Die perkutane transhepatische oder transperitoneale Cholezystostomie ist zur Diagnostik und Therapie einer konkrement- oder nicht konkrementbedingten Cholezystitis geeignet
N13 Hypertonus bei fibromuskulärer Dysplasie der Nierenarterie	PTA mit oder ohne Stentimplantation	P	Die PTA der Nierenarterien ist in einem spezialisierten Zentrum indiziert
N14 Hypertonus bei arteriosklerotischer Nierenarterienstenose	PTA mit oder ohne Stentimplantation	S	Der Hypertonus bei arteriosklerotischer NAST sollte medikamentös behandelt werden. Bei medikamentös nicht kontrollierbarem Hypertonus kann die renale PTA / Stentimplantation in ausgewählten Fällen vorteilhaft sein
N15 Nierenversagen aufgrund arteriosklerotischer NAST	PTA mit oder ohne Stentimplantation	S	Diese Intervention sollte nur unter sorgfältiger Patientenselektion in spezialisierten Zentren durchgeführt werden (Einzelfallentscheidungen). Standardindikationen sind bisher nicht definiert
N16 Lungenödem infolge arteriosklerotischer NAST	PTA mit oder ohne Stentimplantation	S	Renale PTA / Stentimplantationen sollte bei Patienten mit rezidivierenden Episoden eines Lungenödems und signifikanter bilateraler NAST oder NAST einer Einzelniere sollte für eine renale PTA / Stentimplantation erwogen werden
N17 Nierenkonkremente	Perkutane Nephrolithotomie	S	Die perkutane Nephrolithotomie ist als primäre Therapie bei Nierensteinen mit einem maximalen Durchmesser von $\geq 3\text{cm}$ akzeptiert, sowie bei anatomischen Besonderheiten wie Kelchdivertikeln, einer rotierten oder ektopen Niere und extrem adipösen Patienten bei Versagen anderer Therapieverfahren

N. Interventionelle Radiologie

(Die Abkürzung P bedeutet hier primäre Therapie)

P: Primäre Therapie S: Spezialverfahren N: Nicht indiziert

Klinische Fragestellung	Bildgebendes Untersuchungs-/Behandlungsverfahren	Grad der Empfehlung	Kommentar
N18 Varikozele	Varikozelen-embolisation	P	Effektives Verfahren zur Behandlung einer Varikozele bei kompromittierter Fertilität oder bei symptomatischen Patienten; die Komplikationsrate ist geringer als bei chirurgischen Verfahren
N19 Bauchtrauma mit akuter GI-Blutung (mit oder ohne retroperitonealer oder intraperitonealer Blutung)	DSA / Embolisation	S	Zum Nachweis der Blutungsquelle per DSA ist eine aktive Blutung (Kontrastmittelaustritt) Voraussetzung. Bei geeigneter Situation Embolisation oder Operation. Durchführung der Intervention beim stabilen Patienten
N20 Embolisation bei unkontrollierter Blutung nach Beckenfraktur	Embolisation	S	Patienten mit Beckenfrakturen und persistierender Kreislaufinstabilität nach Erstversorgung sollten einer diagnostischen Beckenangiographie zugeführt werden. Bei Nachweis einer Blutungsquelle folgt die Embolisation
N21 Pulmonale Raumforderung	Durchleuchtungsgezielte Biopsie	S	Die durchleuchtungsgesteuerte Lungenbiopsie hat in ausgewählten Fällen in der Hand eines erfahrenen Untersuchers eine niedrige Komplikationsrate und eine hohe diagnostische Aussagekraft
	CT-gesteuerte Biopsie	S	Die CT-gesteuerte Lungenbiopsie ist eine geeignete diagnostische Methode zur Dignitätsabklärung (Verwendung einer Schneidbiopsiekanüle) bei Patienten mit pulmonalen Rundherden
	US-gesteuerte Biopsie	S	Die US-gesteuerte Biopsie ist eine sichere und exakte Methode zur histologischen Abklärung pulmonaler Läsionen mit Thoraxwandkontakt
N22 Mediastinale Raumforderung	CT-gesteuerte Biopsie	S	Geeignet zur Biopsie unklarer Raumforderungen im vorderen, mittleren und hinteren Mediastinum
	US-gesteuerte Biopsie	S	Die Mehrzahl der Raumforderungen im vorderen Mediastinum kann über einen parasternalen oder supraklavikulären Zugangsweg US-gesteuert biopsiert werden, ggf. auch bronchoskopisch gesteuert
N23 Cava-Obstruktion	Stent-Implantation in superiore / inferiore V. cava	S	Patienten mit maligner Obstruktion der oberen oder unteren Hohlvene haben meist nur eine kurze Lebenserwartung. Die Symptome sind oft belastend und sprechen auf eine Strahlentherapie nur unzureichend an. Die Stentversorgung ist einer einfache palliative Maßnahme unter Lokalanästhesie. Nach Stentimplantation bleiben die meisten Patienten asymptomatisch. Symptomatische Rezidive treten in ca. 10% der Fälle auf und sind einer erneuten Therapie zugänglich. Eine frühzeitige Zuweisung ist anzustreben, andernfalls komplizieren venöse Thrombosen die Intervention. Bei malignen Cavaobstruktionen, die auf eine Chemo- oder Radiotherapie nicht rasch ansprechen, ist die Stentimplantation Therapie der Wahl. Alternative Verfahren wie die PTA oder Operation sollten bei Patienten mit benignen Stenosen oder höheren Lebenserwartung eingesetzt werden

N. Interventionelle Radiologie

(Die Abkürzung P bedeutet hier primäre Therapie)

P: Primäre Therapie

S: Spezialverfahren

N: Nicht indiziert

Klinische Fragestellung	Bildgebendes Untersuchungs-/Behandlungsverfahren	Grad der Empfehlung	Kommentar
N24 Perkutane Gastrostomie zur parenteralen Ernährung	Perkutane Gastrostomie	S	Die perkutane und endoskopische Gastrostomie stellen gleichwertige Verfahren dar; die Wahl hängt von der vorhandenen Expertise vor Ort und der Sichtbarkeit mit dem jeweiligen Verfahren ab
N25 Fokale Leberläsionen (abklärungsbedürftig)	CT- / US-gesteuerte Biopsie	P	Voraussetzung sind ausreichende Gerinnungsparameter; die Wahl der Modalität (CT oder US) hängt von der lokalen Expertise ab
N26 Lebertumoren (irresektabel)	Radiofrequenzablation	S	Die Radiofrequenzablation sollte bei Patienten mit einer kleinen Anzahl gut zugänglicher Lebertumoren eingesetzt werden, die für eine Resektion nicht in Frage kommen
N27 Hepatom und Lebermetastasen	Radiofrequenzablation / Chemoembolisation (CE)	S	Die Radiofrequenzablation ist beim primären Hepatom und bei Lebermetastasen indiziert. Sie ist bei der überwiegenden Mehrzahl der Lebermetastasen effektiver als die Chemoembolisation (CE). Die CE hat einen signifikanten antitumoralen Effekt, der sich allerdings durch die Kompromittierung des nicht betroffenen / gesunden Parenchyms relativiert. Die selektive CE minimiert diesen Effekt. Die CE wird auch zur palliativen Therapie neuroendokriner Tumoren und Sarkometastasen eingesetzt

Abkürzungsverzeichnis

Abkürzung	Erklärung
AVM	arteriovenöse Malformation
DBS	Durchblutungsstörung
BWS	Brustwirbelsäule
CCT	cranielle Computertomographie
CE-MRA	kontrastmittelgestützte MRA
COPD	Chronic Obstructive Pulmonary Disease, chronisch obstruktive Lungenerkrankung
CT	Computertomographie
CTA	CT-Angiographie
CUP	Cancer of unknown primary
CW	Continuous Wave, Dauerschall-Dopplerverfahren
DCIS	Duktales Carcinoma in situ
DD	Differentialdiagnose
DDK	Dünndarmdoppelkontrastuntersuchung
DSA	Digitale Subtraktionsangiographie
ED	Erstdiagnose
ERCP	endoskopische retrograde Cholangiopankreatikographie
FDG	F-18-Fluordeoxyglukose
FET	F-18-Fluorethyltyrosin
FNH	Fokal noduläre Hyperplasie
FK	Fremdkörper
FKDS	farbkodierte Duplexsonographie
GI	Gastrointestinaltrakt
GKS	Ganzkörper-Szintigraphie
HRCT	High resolution CT, hochauflösende CT
HWS	Halswirbelsäule
IVP	Ausscheidungsurographie
KE	Kontrasteinlauf
KHK	Koronare Herzerkrankung
KM	Kontrastmittel
LK	Lymphknoten
LWS	Lendenwirbelsäule
MAG3	Tc-99m-Mercapto-Acetyl-Triglycin
MCU	Miktionscystureterogramm
MDP	Magen-Darm-Passage
MIBI	Tc-99m-Methoxy-Isobutyl-Isonitrit
MRA	Magnetresonanzangiographie
MRCP	Magnetresonanz-Cholangiopankreatikographie
MRT	Magnetresonanztomographie
NAST	Nierenarterienstenose
Nativ-CT	CT ohne Kontrastmittelgabe
NBKS	Nierenbeckenkelchsystem
NN	Nebennieren
NNH	Nasennebenhöhlen
NSCLC	Non-Small Cell Lung Cancer, nicht kleinzelliges Bronchialkarzinom
Nuk	Nuklearmedizin
OP	Operation

OPG	Orthopantomogramm
PET	Positronenemissions-Tomographie
PET/CT	PET/CT-Hybridbildgebung
RECIST	Response Evaluation Criterial in Solid Tumors
RF	Raumforderung
RIT	Radioiod-Therapie
Rö	Röntgenuntersuchung
SAB	Subarachinoidalblutung
SD	Schilddrüse
SEHCAT-Test)	Gallensäure-Absorptionstest
SLN	Sentinel Lymph Node (Wächterlymphknoten)
TCD	transkranielle Dopplersonographie
TcO ₄ ⁻	Tc-99m-Per technetat
TIA	transitorisch ischämische Attacke
TTE	transthorakale Echokardiographie
TU	Tumor
US	B-Bild-Sonographie
VK	Verlaufskontrolle
WK	Wirbelkörper
WS	Wirbelsäule